



IMÁGENES EN MEDICINA INTENSIVA

Isquemia intestinal secundaria a avulsión de los vasos mesentéricos en traumatismo abdominal



Intestinal ischemia secondary to mesenteric vessel avulsion in abdominal trauma

J. García-Espinosa^a, A. Martínez-Martínez^{a,*} y J.L. Díez-Vigil^b

^a Unidad de Gestión Clínica de Radiodiagnóstico, Complejo Hospitalario Universitario de Granada, Granada, España

^b Servicio de Cirugía General y del Aparato Digestivo, Complejo Hospitalario Universitario de Granada, Granada, España

Recibido el 7 de noviembre de 2015; aceptado el 5 de diciembre de 2015

Disponible en Internet el 9 de febrero de 2016

Varón de 31 años trasladado a urgencias de nuestro hospital por politraumatismo tras accidente de tráfico. Se realizó TC «total body» en donde se apreció hemoperitoneo, escaso neumoperitoneo y engrosamiento difuso de asas intestinales (fig. 1). Existía ausencia de realce tras contraste intravenoso (CIV) de un asa yeyunal, compatible con hipoperfusión (fig. 2) y focos de perforación intestinal (fig. 1). Se realizó cirugía urgente que confirmó el asa isquémica tras avulsión de vasos mesentéricos de pequeño calibre. La avulsión de los vasos mesentéricos por traumatismo abdominal cerrado es una entidad infrecuente, en especial sin lesión de víscera sólida asociada. Aunque el hematoma mesentérico o el extravasado de CIV son signos más específicos, debe sospecharse ante un segmento intestinal con pared engrosada e hipoperfundida, neumoperitoneo y hemoperitoneo sin lesión de víscera sólida.

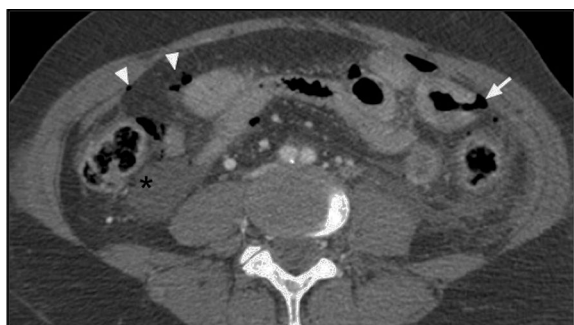

Figura 1 TC de abdomen en el que se observa líquido peritoneal (asterisco), neumoperitoneo (puntas de flecha) y foco de perforación intestinal (flecha) de un asa intestinal de pared engrosada.

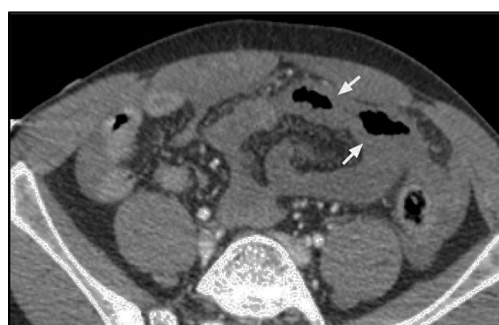


Figura 2 TC de abdomen con contraste intravenoso, donde existe ausencia de realce de un segmento yeyunal sugerente de isquemia (flechas).

* Autor para correspondencia.

Correo electrónico: alberto.martinez.martinez@outlook.es (A. Martínez-Martínez).