



ORIGINAL

Utilidad de la resonancia magnética potenciada en difusión en pacientes con lesiones focales por traumatismo craneoencefálico grave

F. Prieto-Valderrey^{a,*}, J.R. Muñoz-Montes^b, J.A. López-García^b, J. Villegas-del Ojo^a, J. Málaga-Gil^c y R. Galván-García^c

^a Servicio de Medicina Intensiva, Hospital Santa Bárbara, Puertollano, Ciudad Real, España

^b Departamento de Radiología, Unidad de Resonancia Magnética, Hospital Universitario de Canarias, La Laguna, Tenerife, España

^c Servicio de Medicina Intensiva, Hospital Universitario de Canarias, La Laguna, Tenerife, España

Recibido el 29 de septiembre de 2011; aceptado el 14 de julio de 2012

Disponible en Internet el 23 de septiembre de 2012

PALABRAS CLAVE

Resonancia magnética de difusión;
Coeficiente de difusión aparente;
Imagen eco-planar;
Lesiones cerebrales;
Edema cerebral vasogénico;
Edema cerebral citotóxico;
Escala de resultados de Glasgow

Resumen

Objetivo: Describir el coeficiente de difusión aparente (CDA) medido mediante resonancia magnética potenciada en difusión (RMD) en una serie de pacientes con traumatismo craneoencefálico (TCE) grave, sus aspectos clínicos y pronósticos y sus posibles implicaciones

Diseño: Estudio observacional, descriptivo de serie de casos

Pacientes e intervenciones: Pacientes con TCE grave, ingresados en UCI que no presentan contraindicaciones para traslado y realización de resonancia magnética (RM). Se realizó RM usando un scanner de 1.5 Tesla. Las imágenes potenciadas en difusión se obtuvieron usando una secuencia de pulso eco-planar con las siguientes características: TR 10.000 ms, TE 126,9 ms, valores b 1.000 s/mm² en las tres direcciones del espacio. Combinando los tres sets de imágenes se obtuvo una imagen isotrópica que constituyó el mapa de los CDA medios.

Resultados: RMD se realizó en 23 pacientes con TCE grave ingresados en UCI entre 2001 y 2004. Se seleccionaron para su análisis 26 regiones de interés y se recogió el CDA en cada una de ellas. Se observó un incremento en la difusión en las lesiones ocupantes de espacio no evacuadas respecto a otros tipos de lesión y a valores normales. El pronóstico, según la escala de resultados de Glasgow, fue peor en los pacientes con valores de CDA más bajos.

Conclusiones: Los CDA medios fueron mayores que los valores normales y mayores en las contusiones que en otros tipos de lesión, como expresión de edema extracelular. Los CDA estaban disminuidos en pacientes con mal pronóstico sugiriendo una asociación entre isquemia y pronóstico.

© 2011 Elsevier España, S.L. y SEMICYUC. Todos los derechos reservados.

* Autor para correspondencia.

Correo electrónico: fprietom@sescam.jccm.es (F. Prieto-Valderrey).

KEYWORDS

Diffusion-Weighted
Magnetic Resonance
Imaging;
Apparent diffusion
coefficient;
Echo-planar imaging;
Brain injuries;
Vasogenic brain
edema;
Cytotoxic brain
edema;
Glasgow Outcome
Scale

Utility of diffusion-weighted magnetic resonance imaging in severe focal traumatic brain injuries

Abstract

Objective: To describe the apparent diffusion coefficient (ADC) in a series of severe traumatic brain injuries, their clinical and outcome features, and possible implications.

Design: A descriptive, observational case-series study was carried out.

Patients and interventions: Patients with severe traumatic brain injuries (TBIs) admitted to the ICU were subjected to MRI study using a 1.5 T scanner. Diffusion-weighted images (DWMR) were obtained using the following echo-planar pulse sequence: TR 10000 ms, TE 126.9 ms, with b values 1000 s/mm² in the three spatial dimensions. Combining the three sets of images, an isotropic image conforming a map of the mean ADCs was obtained.

Results: DWMR was performed in 23 patients with severe TBI admitted to the ICU between 2001 and 2004. In the MR images we selected 26 regions of interest (ROIs) where ADC was recorded. We observed a clear increase in diffusion in non-treated space-occupying lesions versus other types of injuries and the normal values. A poorer outcome was recorded in patients with lower ADC values.

Conclusions: Mean ADC in the lesions was greater than the normal values and greater in contusions than in other types of injuries, as an expression of extracellular edema. ADCs were decreased in patients with a poor outcome, suggesting an association between ischemia and the patient prognosis.

© 2011 Elsevier España, S.L. and SEMICYUC. All rights reserved.

Introducción

La mortalidad por traumatismo craneoencefálico (TCE) grave apenas ha variado en los últimos 20 años. El principal mecanismo que lleva a la muerte es la hipertensión intracraqueal incontrolada y la lesión cerebral isquémica secundaria que esta provoca¹. La causa de esta hipertensión intracraqueal es el incremento del volumen cerebral desencadenado por diversos mecanismos, entre ellos el edema cerebral vasogénico o extracelular, secundario a rotura de la barrera hematoencefálica y el edema citotóxico o intracelular, asociado con isquemia. El edema intracelular es considerado el mayor contribuyente al *swelling* cerebral tras trauma cerrado²⁻⁴.

La resonancia magnética potenciada en difusión (RMD) proporciona una señal cuya intensidad es proporcional a la difusión de las moléculas de agua en el tejido. La señal depende de la capacidad de difusión de las moléculas y de la interacción entre ellas y los obstáculos que se oponen a su movimiento. La intensidad de la señal puede cuantificarse mediante el «coeficiente de difusión aparente» (CDA), que se calcula mediante la siguiente fórmula: $CDA = (1/b)\log(S1/S0)$, donde «b» es un factor que depende de la fuerza y duración de los pulsos aplicados para incrementar la difusión, «S1» la intensidad de la señal potenciada en difusión, y «S0» es la intensidad de la señal no potenciada en difusión. Si esta fórmula se aplica a cada voxel (elemento gráfico tridimensional) el resultado final es un mapa o imagen donde la intensidad de la señal es proporcional al CDA de cada región o tejido examinado⁵⁻⁸.

La resonancia magnética (RM) convencional no permite diferenciar entre tipos de edema en función de la intensidad de la señal; ambos, citotóxico y vasogénico, producen una señal hiperintensa en T2. Por el contrario RMD distingue el edema citotóxico, caracterizado por un incremento de

captación de fluido intracelular, que se presenta con valores bajos de CDA. El CDA está reducido por la restricción al movimiento de las moléculas de agua que imponen las membranas y organelas dentro del citoplasma intracelular y por el aumento de la viscosidad.

En el edema vasogénico, en cambio, el fluido pasa desde los vasos al espacio extracelular, el cual se incrementa en tamaño y permite un movimiento molecular más libre. Esto se representa con diferentes hallazgos en las imágenes de RM: bien con alta intensidad de la señal en el mapa de CDA y RMD o, menos frecuentemente, alta intensidad de señal sobre el mapa de CDA y baja sobre la imagen de RMD (difusión facilitada). Estos cambios en las intensidades de la señal están generalmente localizados alrededor de una lesión parenquimatosa focal, como por ejemplo una hematoma, ya que el coágulo hemático ejerce un efecto osmótico sobre el parénquima cerebral circundante^{4,9}.

Hasta la fecha la principal utilidad de la RMD ha sido la detección de infarto cerebral agudo más precozmente que cualquier otra técnica debido a su alta sensibilidad, así como también la capacidad para predecir el tamaño del infarto y el pronóstico del paciente¹⁰⁻¹³.

La RMD se ha usado en el paciente con TCE como herramienta para la evaluación de la lesión axonal difusa (LAD), debido a su mayor sensibilidad frente a otras técnicas convencionales (T2 y FLAIR) en la fase aguda después del trauma^{14,15}. Además el volumen de la lesión detectada con esta técnica se correlaciona con el pronóstico clínico.

Ya que la RMD permite diferenciar edema extracelular e intracelular, permitiría identificar la contribución de ambos tipos de edema en las lesiones de pacientes con TCE grave¹⁶. Además, la detección precoz de lesiones isquémicas secundarias en el TCE grave sería de gran importancia dada su contribución a la morbilidad.

El objetivo de este estudio es el análisis de los valores de CDA en una serie de pacientes con lesiones traumáticas focales y su relación con la gravedad clínica inicial y con el pronóstico final.

Métodos

Diseño

Estudio observacional, descriptivo de serie de casos.

Pacientes y datos clínicos

Pacientes con TCE grave, definido este por una puntuación en la escala de coma de Glasgow menor de 9 sin sedación en las primeras 24h después del impacto¹⁷, ingresados en la Unidad de Cuidados Intensivos (UCI) del Hospital Universitario de Canarias, que no presentan contraindicaciones para traslado y realización de RM.

Las lesiones traumáticas se catalogaron de acuerdo al TC inicial según la clasificación de Marshall¹⁸ (tabla 1).

Todos los pacientes fueron tratados con evacuación quirúrgica precoz de lesiones ocupantes de espacio y monitorización hemodinámica, respiratoria y de la presión intracraneal. La hipertensión intracraneal fue tratada con osmotherapia, hiperventilación optimizada y ocasionalmente barbitúricos. Se registraron los resultados mediante la escala de resultados de Glasgow (*Glasgow Outcome Score: GOS*) al alta de UCI y a los seis meses¹⁹

Métodos y análisis de la imagen

Se realizaron los estudios de RM en un equipo de 1,5 Tesla (General Electric). El protocolo de imagen consistió en las siguientes secuencias: una secuencia sagital potenciada en T1, una secuencia axial potenciada en T1, una secuencia axial potenciada en T2 y una secuencia *fluid attenuated inversion recovery* (FLAIR). Las imágenes potenciadas en difusión se obtuvieron usando una secuencia de pulso eco-planar con las siguientes características: TR 10.000 ms, TE 126,9 ms, valores b 1.000s/mm² en las tres direcciones del espacio. Combinando los tres sets de imágenes se obtuvo una imagen isotrópica que constituyó un mapa de los CDA medios. El procesamiento de la imagen para el cálculo de los CDA se realizó con el software Functool 2000®.

Para analizar la imagen, en cada lesión establecimos una zona de medición, seleccionando el corte donde la imagen potenciada en difusión presentaba mayor intensidad de señal y dentro de ella una región de interés (ROI) bidimensional, donde medimos el CDA. El corazón de las lesiones hemorrágicas era excluido del cálculo. En las lesiones difusas, medimos el CDA en uno o ambos hemisferios.

Se utilizaron como valores de referencia normales para los CDA medios, los obtenidos en el trabajo de Helenius et al.²⁰ que midieron los valores de 18 regiones neuroanatómicas en 18 voluntarios sanos. Los valores son los siguientes: (890±40)*10⁻⁶mm²/s en la materia gris cortical (rango 780-1.090 *10⁻⁶mm²/s), (700±30)*10⁻⁶mm²/s en la materia blanca (rango 620-790 *10⁻⁶mm²/s), (750±30)*10⁻⁶mm²/s en los ganglios basales

Tabla 1 Datos epidemiológicos y clínicos

| Datos epidemiológicos | N | Media ±DE/(%) |
|-------------------------------|----|---------------|
| Edad | 23 | 37,0 ±18,8 |
| APACHE II | 22 | 15,5 ±4,8 |
| Género masculino | 15 | 65% |
| Accidente de tráfico | 15 | 65% |
| Escala de Coma de Glasgow 3-5 | 9 | 39% |
| Escala de Coma de Glasgow 6-8 | 10 | 43% |

APACHE: acute physiology and chronic health evaluation; DE: desviación estándar.

(rango 640-830 *10⁻⁶mm²/s), (730±30)*10⁻⁶mm²/s en el tálamo (rango 670-820 *10⁻⁶mm²/s).

Análisis estadístico

Las variables continuas obtenidas se presentan con media y desviación estándar y las variables discretas con frecuencias absolutas y relativas.

Resultados

Registramos 71 pacientes con TCE grave ingresados en UCI entre noviembre de 2001 y octubre de 2004. RMD se realizó en 23 de ellos.

Las tablas 1 y 2 muestran los datos epidemiológicos y clínicos

Respecto a los tipos de lesión, las lesiones ocupantes de espacio evacuadas quirúrgicamente fueron el tipo más frecuente, seguidos por las lesiones de tipo II. En nuestra serie, no tuvimos lesiones difusas de tipo III. Siete lesiones fueron clasificadas como LAD, en base a su situación en la resonancia en la sustancia blanca subcortical, cuerpo caloso o tronco encéfalo, junto con coma persistente (escala de coma de Glasgow menor de 9).

Con respecto al pronóstico determinado por el GOS, 70% de los pacientes habían fallecido o estaban en estado vegetativo o severamente discapaces (mal pronóstico) al alta de UCI, y 43% a los seis meses. Estos resultados se muestran en la tabla 3.

Datos de imagen

Se intentó la realización de RM lo antes posible tras el ingreso: solo en cuatro pacientes se realizó en las primeras 24 h. En las primeras 48h se había realizado en 12 enfermos, (14 lesiones). En el resto, el tiempo de realización del estudio fue muy dispar por razones diversas; fundamentalmente inestabilidad del paciente y lejanía de la resonancia, que cuestionaban la utilidad del estudio a criterio del médico del paciente. En cualquier caso, finalmente decidimos analizar todos los estudios, aunque se hubieran realizado en un intervalo amplio de tiempo. Globalmente, la RM fue realizada una media de 101,39 ±111,80 (10-360) h tras el impacto.

En las imágenes de los 23 pacientes, se seleccionaron para su análisis 26 ROI y se recogió el CDA en cada una de ellas. La tabla 4 muestra los valores medios globales y según

Tabla 2 Tipos de lesión según la clasificación de Marshall

| Tipos de lesión | N | (%) |
|---|---|-----|
| TAC inicial: tipo de lesión II ¹ | 9 | 39 |
| TAC inicial: tipo de lesión III | 0 | |
| TAC inicial: tipo de lesión IV | 1 | 4 |
| TAC inicial: tipo de lesión V | 9 | 39 |
| TAC inicial: tipo de lesión VI | 4 | 17 |

¹Clasificación de Marshall de las lesiones traumáticas en la TAC inicial¹ 18:

| Categoría | Definición |
|---|--|
| Lesión difusa tipo I (no patología visible) | No hay patología intracraneal visible en la TAC |
| Lesión difusa tipo II | Las cisternas basales están permeables. La desviación de la línea media es menor de 5 mm. No hay lesiones de alta densidad o de densidad mixta mayores de 25 cc. Puede haber fragmentos óseos o cuerpos extraños |
| Lesión difusa tipo III (<i>swelling</i>) | Las cisternas están comprimidas o ausentes. La desviación de la línea media es menor de 5 mm. No hay lesiones de alta densidad o de densidad mixta mayores de 25 cc |
| Lesión difusa tipo IV | La desviación de la línea media es mayor de 5 mm. No hay lesiones de alta densidad o de densidad mixta mayores de 25 cc |
| Lesion masa evacuada | Cualquier lesion evacuada quirúrgicamente |
| Lesion masa no evacuada | Lesiones de alta densidad o de densidad mixta mayores de 25 cc, no evacuadas quirúrgicamente |

Tabla 3 Glasgow Outcome Score

| Glasgow Outcome Score | Alta UCI | 6 meses |
|-------------------------------|----------|---------|
| Muerto | 3 | 3 |
| Estado vegetativo | 5 | 0 |
| Discapacidad severa | 8 | 7 |
| Mal pronóstico | 16 | 10 |
| Discapacidad moderada | 5 | 9 |
| Discapacidad mínima o ausente | 2 | 4 |
| Buen pronóstico | 7 | 13 |
| Total | 23 | 23 |

el tipo de lesión, pudiendo observarse un incremento en la difusión en las lesiones ocupantes de espacio no evacuadas cuando se comparan con el resto de tipos de lesión y con valores normales.

Respecto al tiempo transcurrido tras el impacto, los CDA mostraron un progresivo incremento. Los CDA medidos en las primeras 48 h fueron menores que los medidos posteriormente ($898,7 \pm 205,3/1.026,6 \pm 164$).

El pronóstico se consideró malo si el paciente a los seis meses estaba muerto, en estado vegetativo persistente o con discapacidad severa, y bueno para aquellos pacientes con discapacidad moderada, ligera o sin discapacidad. Los pacientes con mal pronóstico tuvieron valores de CDA más bajos que los pacientes con buen pronóstico, como se refleja en la [tabla 5](#). En la [figura 1](#) representamos el pronóstico final en función de los resultados de los CDA en tres momentos de medición. Cabe destacar que tanto en los resultados globales, como considerando solamente las mediciones realizadas en las primeras 24 h y las realizadas en las primeras 72 h, los CDA siempre fueron menores en los enfermos con mal pronóstico, aunque la escasa muestra impide sacar ninguna conclusión.

Tabla 4 Coeficiente de difusión aparente global y según el tipo de lesión

| Tipo de lesión | N | CDA ¹ | CDA medios normales |
|---|------|------------------------------|--|
| Global | N=26 | 957,80 ± 194,88 ² | |
| Lesiones ocupantes de espacio | N=16 | 985,3 ± 197,7 | |
| Contusión o hematoma hemisférico no tratado | N=12 | 1.029,91 ± 127,39 | 890 ± 40 (780-1.090) en la materia gris cortical |
| Contusión o hematoma hemisférico quirúrgicamente evacuado | N=4 | 851,75 ± 322,76 | |
| Lesion difusa unilateral | N=3 | 876 ± 250,21 | 890 ± 40 (780-1.090) en la materia gris cortical |
| Lesión axonal difusa o contusión tronco encefálica | N=7 | 929,85 ± 182,70 | 700 ± 30 (620-790) en la sustancia blanca 730 ± 30 (670-820) en el tálamo |

¹CDA: Coeficiente de Difusión Aparente.

²Unidades de CDA: mm²/s * 10⁻⁶. En la tabla se indica media ± desviación estandard.

Tabla 5 CDA medio en relación con el pronóstico

| G.O.S. 6 meses | CDA: media ± DE (CI 95%) | | N.º lesiones |
|-----------------------|-----------------------------|-------------------------------|--------------|
| | Mal pronóstico | Buen pronóstico | |
| Todas las lesiones | 901,3±231,9 (753,9-1.048,6) | 1.006,2±148,5 (920,4-1.091,9) | 26 |
| Lesion axonal difusa | 916,6±191,4 (441,0-1.392,2) | 939,7±204,9 (613,5-1.265,9) | 7 |
| Lesiones hemisféricas | 896,2±254,2 (700,7-1.091,6) | 1.032,8±122,9 (944,8-1.120,7) | 19 |
| Total | 12 | 14 | |

CI 95%: intervalo de confianza al 95% de la media; DE: desviación estándar.
No significativo (Mann Whitney U test) Unidades de CDA: mm²/s *10⁻⁶.

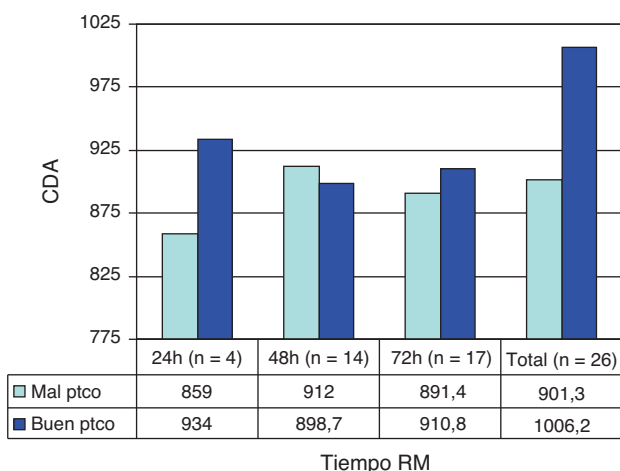


Figura 1 Ppronóstico final en función de los resultados del CDA, global y en tres momentos de medición.

Resumen de resultados

Los valores de CDA fueron más altos en pacientes con contusiones que en aquellos con otro tipo de lesiones. En pacientes con mal pronóstico, los CDA fueron menores.

Discusión

1. La difusión del agua en el tejido cerebral, medida por técnicas de RM, fue mayor en las contusiones que en otros tipos de lesión, lo cual podría ser expresión de edema vasogénico.

Hallazgos de otros estudios: respecto a los cambios en el CDA después de las lesiones traumáticas, estudios experimentales en animales han producido resultados contradictorios, como se muestra en la *tabla 6* en algunos estudios encuentran incremento de la difusión como resultado de edema vasogénico²¹ mientras que en otros encuentran una respuesta bifásica²² o incluso valores de difusión significativamente reducidos²³. Algunos estudios solo encuentran cambios cuando se añaden insultos secundarios, disminuyendo la difusión como resultado de edema citotóxico²⁴⁻²⁹.

Los resultados aparentemente conflictivos de estos estudios podrían ser atribuibles a la diversidad de modelos de lesión usados, a las diferentes técnicas de

RM empleadas para la medición y a la no diferenciación entre lesiones corticales y lesión axonal difusa, que podrían tener diferentes mecanismos y evolución. En los estudios animales, los CDA generalmente se miden en los primeros minutos u horas tras la lesión, en contraste a los estudios en humanos donde los CDA se miden desde horas a días después en muchos casos, esto podría explicar el diferente perfil de cambio en los CDA.

Los estudios realizados en humanos se han centrado en tres aspectos: identificar lesión axonal difusa y sus características de difusión, analizar el tipo de edema en las lesiones cerebrales y estudiar la utilidad de la RMD para predecir el pronóstico. Muchos autores están de acuerdo en que la RMD es más sensible que otras técnicas de RM convencionales para detectar LAD³⁰⁻³², pero los cambios en la difusión observados son variables: en un estudio sobre 116 pacientes con LAD, 64% de las lesiones tenían CDA reducidos y 34% tenían valores elevados³¹. Liu encontró valores reducidos de difusión en nueve pacientes con LAD. En estos pacientes, los valores de CDA decrecían significativamente en LAD típicas observadas con imágenes de RM convencional, tan precozmente como un día después de la lesión, y este descenso persistía hasta 18 días³³. Además, el significado de estos cambios es también conflictivo: algunos autores consideran que lesiones con bajo CDA indican lesión cerebral severa y podrían predecir el pronóstico a largo plazo^{30,32}. Shaefer et al.³² estudiaron 26 pacientes con LAD con RMD. Encontraron una fuerte correlación entre el volumen de la alteración en la intensidad de la señal en las imágenes potenciadas en difusión y la gravedad inicial, pero está correlación no mejoró cuando se consideraron solo lesiones con CDA disminuido. Hou et al.³⁴ analizaron los cambios en la difusión en 37 adultos con trauma craneal. Pacientes con lesiones más severas tenían valores de CDA significativamente diferentes que los pacientes control y pacientes con pronósticos desfavorables tenían valores de CDA significativamente mayores, comparados con pacientes con pronóstico favorable y con controles.

En nuestros pacientes detectamos siete LAD, con valores de CDA medios más elevados que valores normales. A los seis meses, tres de estos pacientes tenían pronóstico desfavorable.

Con respecto al tipo de edema, algunos autores piensan que la distinción entre intra y extracelular tiene una importancia pronóstica y terapéutica crucial³⁵⁻³⁷. En

Tabla 6 Estudios en modelos animales de lesión cerebral

| Autor/año | Modelo de lesión Cerebral | Protocolo Experimental | Resultados |
|-------------------------------|--|---|--|
| Hanstock 1994 ²¹ | Percusión | 18 ratas: 9 en el grupo de trauma; 3 en el grupo de ligadura unilateral de carótida; y 6 controles. Las imágenes fueron obtenidas 1, 2 y 4 h después de isquemia o trauma y se calcularon los valores de CDA | Hubo un incremento significativo en el CDA de la materia gris cortical lesionada, 60 min después del trauma. En ratas con isquemia los valores de CDA estaban significativamente reducidos en este momento temporal |
| Alsop 1996 ²³ | Percusión | 10 ratas: 6 en el grupo de trauma y 4 controles DWMR postlesión | Los valores de CDA disminuyeron en los primeros 45 min |
| Ito 1996 ²⁴ | Impacto-aceleración | 36 ratas fueron separadas en 4 grupos: control, trauma solo, hypoxia e hipotensión, y trauma con hypoxia e hipotensión (THH) La DWMR se realizó a intervalos de 1 h tras la lesión | Los CDA en el grupo THH disminuyeron rápidamente hasta ser mínimos a las 3 h postrauma. En el grupo de trauma solo los CDA no se redujeron significativamente |
| Barzo 1997 ²² | Impacto-aceleración | 36 ratas: 30 en el grupo de trauma y 6 controles Los CDA y el contenido de agua cerebral fueron medidos inmediatamente postlesión y los días 1, 3, 7, 14, mediante técnica spin-echo o SVS ^a potenciada en difusión | Los CDA se incrementaron en la primera hora y disminuyeron más tarde alcanzando un mínimo el día 7 |
| Barzo 1997 ²⁸ | Impacto-aceleración | 50 ratas (42 trauma y 8 controles). Los CDA y el contenido de agua cerebral fueron medidos inmediatamente postlesión y los días 1, 3, 7, 14, mediante técnica spin-echo o SVS ^a potenciada en difusión | Los CDA se incrementaron en la primera hora y disminuyeron más tarde alcanzando un mínimo el día 7 |
| Beaumont 2000 ²⁶ | Impacto-aceleración | 44 ratas: Grupo 1; lesión con hypoxia e hipotensión. Grupo 2; Lesión sola Efecto de la adición de dopamina Medición de los CDA basales y a las 4 h postlesión | La dopamina empeoró la formación de edema |
| Portella 2000 ²⁵ | Impacto-aceleración + insulto secundario | Grupos de ratas: controles, trauma moderado con/sin hipoxia e hipotensión, trauma grave con/sin hipoxia e hipotensión, hipoxia e hipotensión solas Técnica spin-echo o SVS ^a potenciada en difusión | Se observa incremento en el contenido de agua cortical a las 4 horas poslesión, inversamente relacionado al cambio en los CDA Insultos secundarios actúan sinérgicamente con la lesión traumática para incrementar el agua intracelular |
| Van Putten 2005 ²⁹ | Percusión + insulto secundario | 4 grupos: controles, hipoxia sola, trauma solo, e hipoxia y trauma Se mide el mapa de CDA 2, 4, 24 h y 1 semana después de la lesión | Descenso precoz en los CDA seguido por un incremento a la semana. No se observaron cambios relacionados con la hipoxia. Buena correlación con cambios histopatológicos |

^a SVS: single voxel spectroscopy.

una serie de pacientes con lesiones traumáticas, donde el contenido de fluido y el CDA fueron medidos usando RM, los autores observaron incremento del fluido tisular acompañado de CDA reducido, lo cual sugería edema

intracelular predominante³⁵ aunque en este estudio el tipo de lesión y el tiempo transcurrido entre el impacto y la RM no fueron especificados. El mismo grupo más tarde³⁶ usó técnicas de RM para identificar el tipo de

edema que ocurría en 44 pacientes con trauma cerebral grave. Los pacientes con *swelling* cerebral tenían incrementado el contenido de agua cerebral y bajos valores de CDA, en comparación con valores en voluntarios sanos. Los autores concluyeron que el *swelling* cerebral traumático parece ser predominantemente celular, como lo sugieren los bajos valores de CDA junto con alto contenido de agua tisular.

Nuestros pacientes tenían predominantemente lesiones masa y en ellas (12 contusiones de densidad mixta no evacuadas) se observó un incremento de la difusión, que podría ser expresión de edema vasogénico, incluso cuando solo se consideran las imágenes realizadas en las primeras 48h postimpacto. Corresponderían al patrón de lesión tipo I, según la clasificación propuesta por Gasparetto⁴, de los patrones de lesión cerebral traumática en las imágenes RMD/CDA: según esta clasificación el tipo I consistiría en lesiones hiperintensas en las imágenes potenciadas en difusión con incremento de los CDA, representando edema vasogénico. El tipo II se trata de lesiones hiperintensas en difusión pero con CDA reducido, indicando edema citotóxico y el tipo III representa una lesión hemorrágica central rodeada por un área de hiperintensidad en la imagen de difusión e incremento de los CDA. Es importante notar que en las imágenes de difusión en las lesiones hemorrágicas, se desconoce si bajos valores de CDA corresponden a edema citotóxico o a artefacto de la sangre extravasada.

2. Nuestros pacientes con mal pronóstico tenían valores de CDA menores que aquellos con buen pronóstico. Muchos estudios encuentran valores diferentes de CDA en pacientes con pronóstico desfavorable comparados a controles y a pacientes con pronóstico favorable, pero no hay acuerdo acerca del patrón de cambio, como los estudios mencionado antes muestran^{31,32,34,36-39}.
3. Limitaciones del estudio.

De todos los pacientes con trauma grave ingresados en UCI, RMD solo se pudo realizar en 23 casos debido a problemas asociados con el traslado del enfermo crítico que hace que la realización precoz y repetida de RM sea difícil, motivo por el cual hemos reunido una serie corta y en un amplio intervalo temporal.

Además destacamos que no tuvimos casos de *swelling* difuso, para poderlo comparar con otros tipos de lesión, por lo que nuestro trabajo se centra fundamentalmente en las lesiones focales.

Otra limitación que reconocemos es el uso de valores de referencia reseñados en la literatura y no de controles contemporáneos.

Conclusiones

Los CDA medios en las lesiones fueron mayores que los valores normales y mayores en las contusiones que en otros tipos de lesión mostrando que el edema extracelular probablemente juega un papel predominante en estas lesiones.

Los CDA estaban disminuidos en pacientes con mal pronóstico sugiriendo una asociación entre isquemia y pronóstico

Conflicto de intereses

Los autores declaran no tener ningún conflicto de intereses.

Bibliografía

1. Marmarou A, Anderson RL, Ward JD, Choi SC, Young HF, Eisenberg HM, et al. Impact of ICP instability and hypotension on outcome in patients with severe head trauma. *J Neurosurg*. 1991;75 Special Suppl 1:S59-66.
2. Miyasaka N, Kuroiwa T, Zhao FY, Nagaoka T, Akimoto H, Yamada I, et al. Cerebral ischemic hypoxia: Discrepancy between apparent diffusion coefficients and histologic changes in rats. *Radiology*. 2000;215:199-204.
3. Grant PE, He J, Halpern EF, Wu O, Schaefer PW, Schwamm LH, et al. Frequency and clinical context of decreased apparent diffusion coefficient reversal in the human brain. *Radiology*. 2001;22:43-50.
4. Gasparetto EL, Rueda Lopes FC, Domingues RC, Domingues RC. Diffusion imaging in traumatic brain injury. *Neuroimaging Clin N Am*. 2011;21:115-25.
5. Cercignani M, Horsfield MA. The physical basis of diffusion-weighted MRI. *J Neurol Sci*. 2001;186 Suppl 1:S11-4.
6. Xing D, Papadakis NG, Huang CL, Lef VM, Carpenter TA, Hall LD. Optimised diffusion-weighting for measurement of apparent diffusion coefficient (ADC) in human brain. *Magn Reson Imaging*. 1997;15:771-84.
7. Schaefer PW. Applications of DWI in clinical neurology. *J Neurol Sci*. 2001;186:s25-35.
8. Moritani T, Shrier DA, Numaguchi Y, Takase Y, Takahashi C, Wang HZ, et al. Diffusion-weighted echo-planar MR imaging: Clinical applications and pitfalls. A pictorial essay. *J Clin Imag*. 2000;24:181-92.
9. Gass A, Niendorf T, Hirsch JG. Acute and chronic changes of the apparent diffusion coefficient in neurological disorders-biophysical mechanisms and possible underlying histopathology. *J Neurol Sci*. 2001;186 Suppl 1. S15-23.
10. Beauchamp NJ, Ulug AM, Passe TJ, van Zijl PC. MR diffusion imaging in stroke: review and controversies. *Radiographics*. 1998;18:1269-83.
11. Schaefer PW, Gonzalez RG, Hunter G, Wang B, Koroshetz WJ, Schwamm LH. Diagnostic value of apparent diffusion coefficient hyperintensity in selected patients with acute neurologic deficits. *J Neuroimaging*. 2001;11:369-80.
12. Schaefer PW, Ozsunar Y, He J, Hamberg LM, Hunter GJ, Sorensen AG, et al. Assessing tissue viability with MR diffusion and perfusion imaging. *AJNR Am J Neuroradiol*. 2003;24:436-43.
13. Mullins ME, Schaefer PW, Sorensen AG, Halpern EF, Ay H, He J, et al. CT and conventional and diffusion-weighted MR imaging in acute stroke: study in 691 patients at presentation to the emergency department. *Radiology*. 2002;224:353-60.
14. Gallagher CN, Hutchinson PJ, Pickard JD. Neuroimaging in trauma. *Curr Opin Neurol*. 2007;20:403-9.
15. Ezaki Y, Tsutsumi K, Morikawa M, Nagata I. Role of diffusion-weighted magnetic resonance imaging in diffuse axonal injury. *Acta Radiol*. 2006;47:733-40.
16. Barzó P, Marmarou A, Fatouros P, Hayasaki K, Corwin F. Biphasic pathophysiological response of vasogenic and cellular edema in traumatic brain swelling. *Acta Neurochir Suppl*. 1997;70:119-22.
17. Teasdale G, Jennett B. Assessment of coma and impaired consciousness. A practical scale. *Lancet*. 1974;2:81-4.
18. Marshall LF, Marshall SB, Klauber MR, Clark MB. A new classification of head injury based on computerized tomography. *J Neurosurg*. 1991;75:S14-20.

19. Jennett B, Bond M. Assessment of outcome after severe brain damage. *Lancet*. 1975;i:480-7.
20. Helenius H, Soine L, Perkiö J, Salonen O, Kangasmäki A, Kaste M, et al. Diffusion-weighted MR imaging in normal human brains in various age groups. *AJNR Am J Neuroradiol*. 2002;23:194-9.
21. Hanstock C, Faden A, Bendall M, Vink R. Diffusion-weighted imaging differentiates ischemic tissue from traumatized tissue. *Stroke*. 1994;25:843-8.
22. Barzó P, Marmarou A, Fatouros P, Hayasaki K, Corwin F. Contribution of vasogenic and cellular edema to traumatic brain swelling measured by diffusion-weighted imaging. *J Neurosurg*. 1997;87:900-7.
23. Alsop D, Murai H, Detre J, McIntosh T, Smith D. Detection of acute pathologic changes following experimental traumatic brain injury using diffusion-weighted magnetic resonance imaging. *J Neurotrauma*. 1996;13:515-21.
24. Ito J, Marmarou A, Barzó P, Fatouros P, Corwin F. Characterization of edema by diffusion-weighted imaging in experimental traumatic brain injury. *J Neurosurg*. 1996;84:97-103.
25. Portella G, Beaumont A, Corwin F, Fatouros P, Marmarou A. Characterizing edema associated with cortical contusion and secondary insult using magnetic resonance spectroscopy. *Acta Neurochir*. 2000;76 Suppl:273-5.
26. Beaumont A, Hayasaki K, Marmarou A, Barzó P, Fatouros P, Corwin F. The effects of dopamine on edema formation in two models of traumatic brain injury. *Acta Neurochir*. 2000;76 Suppl:147-51.
27. Unterberg AW, Stroop R, Thomale UW, Kiening KL, Pauser S, Vollmann W. Characterisation of brain edema following "controlled cortical impact injury" in rats. *Acta Neurochir*. 1997;70 Suppl:106-8.
28. Barzó P, Marmarou A, Fatouros P, Ito J, Corwin F. MRI diffusion-weighted spectroscopy of reversible and irreversible ischemic injury following closed head injury. *Acta Neurochir*. 1997;70 Suppl:115-8.
29. Van Putten HP, Bouwhuis MG, Muizelaar JP, Lyeth BG, Berman RF. Diffusion-weighted imaging of edema following traumatic brain injury in rats: effects of secondary hypoxia. *J Neurotraum*. 2005;22:857-72.
30. Huisman TA, Sorensen AG, Hergan K, Gonzalez RG, Schaefer PW. Diffusion-weighted imaging for the evaluation of diffuse axonal injury in closed head injury. *J Comput Assist Tomogr*. 2003;27:5-11.
31. Schaefer P, Trevisky A, Gonzalez R. Echo planar diffusion weighted imaging in diffuse axonal injury. En: *Proceedings of the 36th Annual Meeting of the American Society of Neuroradiology*. 1998.
32. Schaefer PW, Huisman TA, Sorensen AG, Gonzalez RG, Schwamm LH. Diffusion-weighted MR imaging in closed head injury: high correlation with initial glasgow coma scale score and score on modified Rankin scale at discharge. *Radiology*. 2004;233:58-66.
33. Liu AY, Maldjian JA, Bagley LJ, Sinson GP, Grossman RI. Traumatic brain injury: Diffusion-weighted MR imaging findings. *Am J Neuroradiol*. 1999;20:1636-41.
34. Hou DJ, Tong KA, Ashwal S, Oyoyo U, Joo E, Shutter L, et al. Diffusion-weighted magnetic resonance imaging improves outcome prediction in adult traumatic brain injury. *J Neurotrauma*. 2007;24:1558-69.
35. Marmarou A, Portella G, Barzó P, Signoretti S, Fatouros P, Beaumont A, et al. Distinguishing between cellular and vasogenic edema in head injured patients with focal lesions using magnetic resonance imaging. *Acta Neurochir*. 2000;76 Suppl:349-51.
36. Marmarou A, Signoretti S, Fatouros PP, Portella G, Aygok GA, Bullock MR. Predominance of cellular edema in traumatic brain swelling in patients with severe head injuries. *J Neurosurg*. 2006;104:720-30.
37. Pasco A, Ter Minassian A, Chapon C, Lemaire L, Franconi F, Darabi D, et al. Dynamics of cerebral edema and the apparent diffusion coefficient of water changes in patients with severe traumatic brain injury. A prospective MRI study. *Eur Radiol*. 2006;16:1501-8.
38. Goetz P, Blamire A, Rajagopalan B, Cadoux-Hudson T, Young D, Styles P. Increase in apparent diffusion coefficient in normal appearing white matter following human traumatic brain injury correlates with injury severity. *J Neurotrauma*. 2004;21:645-54.
39. Nakahara M, Ericson K, Bellander B. Diffusion-weighted MR and apparent diffusion coefficient in the evaluation of severe brain injury. *Acta Radiol*. 2001;42:365-9.