

## Imágenes en Medicina Intensiva

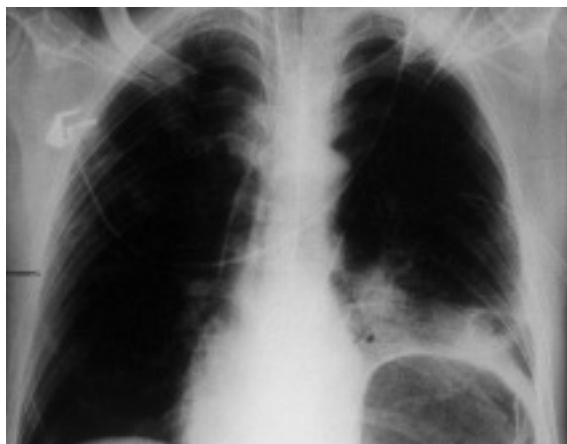


Fig. 1.

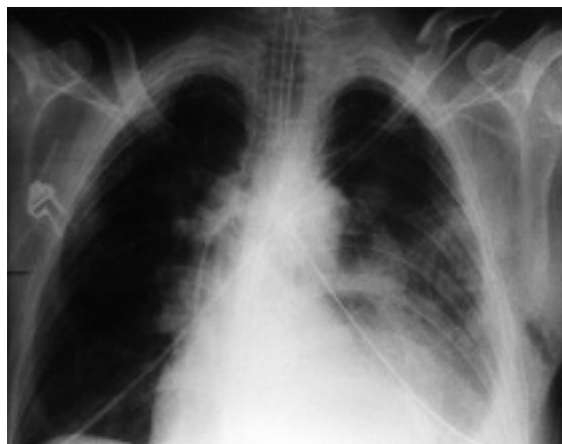

Fig. 2.

Se trata de un varón de 40 años, que ingresa en la Unidad de Cuidados Intensivos por traumatismo torácico tras sufrir accidente de tráfico. Se procede a intubación orotraqueal y conexión a ventilación mecánica por insuficiencia respiratoria. A continuación se realiza control radiológico de tórax (fig. 1), que evidencia importante dilatación de la cámara gástrica y elevación diafragmática ipsilateral. Ante la sospecha de ruptura diafragmática traumática izquierda, se realiza tomografía axial computarizada (TAC) toracoabdominal que lo confirma, procediéndose a la reparación quirúrgica de la misma. En el control radiológico post-cirugía (fig. 2) se aprecia contusión pulmonar en base izquierda. El paciente fue dado de alta a los 12 días de su ingreso.

J.L. MARTÍNEZ MELGAR Y A. BARJA PEREIRA

*Unidad de Cuidados Intensivos. Unidad Coronaria. Hospital Montecelo. SERGAS. Pontevedra.*