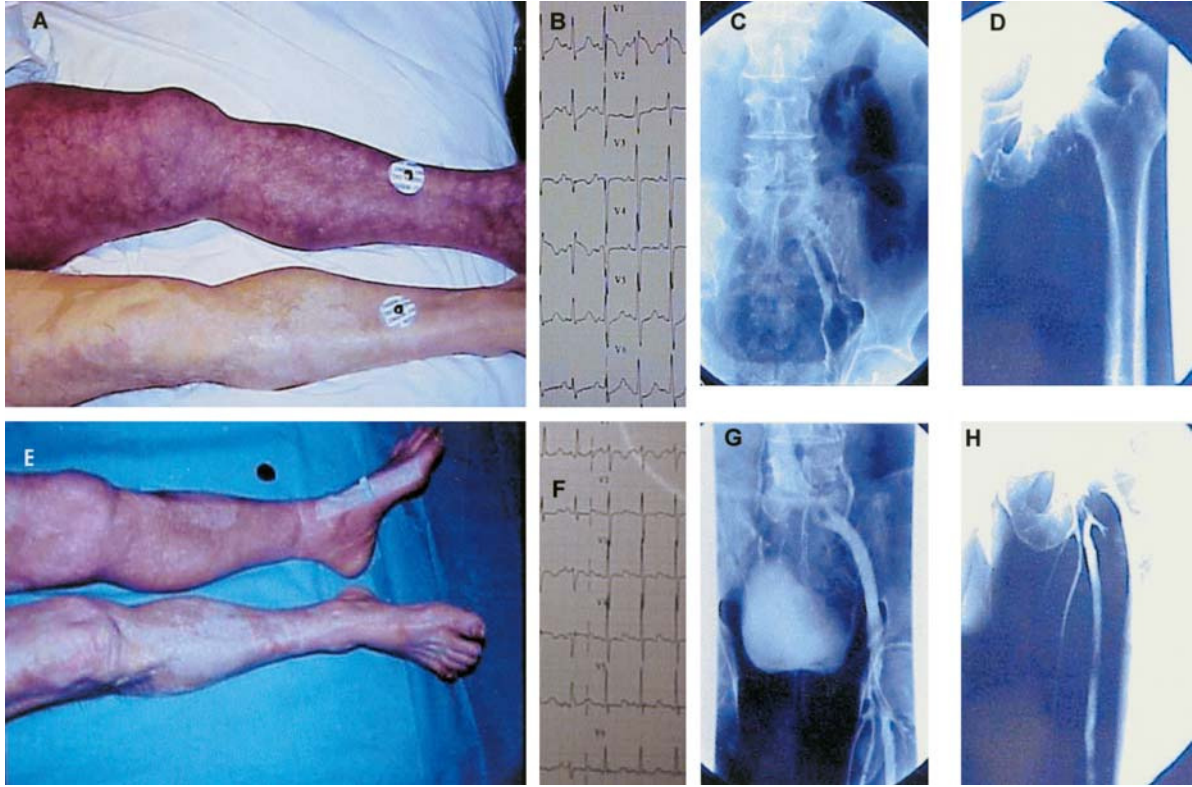


Imágenes en Medicina Intensiva



Varón de 67 años que acudió al hospital por dolor torácico, disnea, hipotensión y coloración purpúrea moteada en la extremidad inferior izquierda (fig. 1A). El ECG mostró un patrón $S_1-Q_3-T_3$ y bloqueo de rama derecha (fig. 1B). La gammagrafía pulmonar demostró un tromboembolismo pulmonar bilateral. Una flebografía de la pierna izquierda puso de manifiesto un trombo masivo que ocupaba la vena ilíaca común (fig. 1C) y una ausencia de relleno de la vena femoral profunda (fig. 1D). Se realizó fibrinólisis sistémica con rt-PA y posteriormente, previa colocación de filtro en la vena cava inferior, trombectomía femoroilíaca. Seguidamente, desapareció el aspecto cerúleo de la extremidad (fig. 1E), el patrón electrocardiográfico de sobrecarga derecha (fig. 1F) y la trombosis de la vena ilíaca (fig. 1G) y femoral (fig. 1H). El diagnóstico fue *flegmasia cerulea dolens* y tromboembolismo pulmonar.

J. ORTEGA CARNICER Y F. J. RUIZ LORENZO

Servicio de Medicina Intensiva. Complejo Hospitalario de Ciudad Real. Ciudad Real.