

Pericarditis neumocócica: presentación de un caso y revisión de la literatura

N. ALBALÁ MARTÍNEZ^a, A. MONEO GONZÁLEZ^b, B. WAEZ TATARI^b, A. ARGÜELLES BAQUERO^b, J. FERRERO ZORITA^b Y J.C. MARTÍN BENÍTEZ^b

^aServicio de Medicina Intensiva. Hospital General de Segovia. ^bServicio de Medicina Intensiva. Hospital Clínico U. San Carlos. Madrid. España.

La **pericarditis purulenta** es una entidad rara en la actualidad, de curso rápidamente fatal en ausencia de tratamiento y de difícil diagnóstico clínico antes de la aparición de taponamiento pericárdico. Producida clásicamente por gérmenes aerobios grampositivos, la incidencia de etiología anaerobia, gramnegativa y fúngica parece aumentar. La etiología neumocócica es hoy excepcional y prácticamente siempre acompañando a una infección pleuropulmonar evidente. Las bases del tratamiento son la pericardiocentesis precoz, la antibioterapia intravenosa de amplio espectro y el tratamiento de soporte en una Unidad de Cuidados Intensivos. La técnica de drenaje pericárdico idónea en estos pacientes continúa siendo tema de controversia, dada la escasa experiencia clínica existente. El pronóstico es bueno si el reconocimiento es precoz, con una tasa de secuelas relativamente baja, generalmente en forma de **pericarditis constrictiva**. Presentamos un caso de **pericarditis purulenta neumocócica primaria** y una revisión de la literatura al respecto.

PALABRAS CLAVE: *pericarditis purulenta, taponamiento cardíaco, neumococo.*

PNEUMOCOCCAL PERICARDITIS: PRESENTATION OF ONE CASE AND REVIEW OF THE LITERATURE

Purulent pericarditis is a rare entity at present, with a rapidly fatal course in absence of treat-

ment. Its clinical diagnosis is difficult due to the appearance of **pericardial tamponade**. Classically produced by Gram positive aerobic germs, the incidence of anaerobic, Gram negative and fungal etiology seems to increase. Pneumococcal etiology is rare today and almost always accompanies a clear pleuropulmonary infection. Treatment bases are early pericardiocentesis, intravenous wide spectrum antibiotic treatment and support treatment in the intensive care unit. The best pericardial drainage technique in these patients continues to be debatable, given the limited existing clinical experience. Prognosis is good if recognized early, with a relatively low sequel rate, generally as **constrictive pericarditis**. We present a case of **primary purulent pneumococcal pericarditis** and a review of the literature in this regards.

KEY WORDS: *purulent pericarditis, cardiac tamponade, pneumococcus.*

INTRODUCCIÓN

La **pericarditis purulenta** es una entidad de escasa incidencia en la actualidad, representando sólo un pequeño porcentaje de las causas de pericarditis aguda o subaguda. Descrita clásicamente como complicación de infecciones primarias causadas por gérmenes grampositivos, su espectro microbiológico y sus formas de presentación clínica se han ampliado en las últimas décadas, con la extensión de las terapias inmunosupresoras y de la cirugía cardiorábrica. Su reconocimiento clínico precoz no es sencillo en ausencia de infección primaria evidente. Su curso natural es frecuentemente fatal y la evolución a complicaciones graves en pacientes tratados

Correspondencia: Dr. A. Moneo González.
Servicio de Medicina Intensiva.
Hospital Clínico Universitario San Carlos.
Prof. Martín Lagos, s/n.
28040 Madrid.
Correo electrónico: ademoneo@hotmail.com

Manuscrito aceptado el 4-VI-2004.

sigue siendo considerable, especialmente en forma de cuadro séptico, taponamiento recidivante o, con menor frecuencia, constricción pericárdica. No existe un claro consenso sobre cuál es el manejo óptimo de esta entidad, debido en parte a la menor experiencia existente en las últimas décadas. La pericarditis purulenta de etiología neumocócica es una complicación bien reconocida de la infección pleuropulmonar por este germen, aunque excepcional en la actualidad. Presentamos un caso de pericarditis neumocócica de foco primario desconocido y, a propósito de él, revisamos la epidemiología, etiología, presentación clínica y opciones de manejo médico y quirúrgico de las pericarditis purulentas en general, a la luz de una revisión de la literatura médica fundamental publicada al respecto.

CASO CLÍNICO

Varón de 56 años de edad, con antecedentes de enfermedad coronaria (infarto agudo de miocardio inferior en 1985, enfermedad de coronaria derecha con tratamiento médico), diabetes mellitus tipo 2 insulino dependiente, hipertensión arterial, *ulcus* gástrico y bulbar secundario a antiinflamatorios y bursitis séptica estafilocócica cuatro meses antes. Dos semanas antes del ingreso comienza con dolor epigástrico irradiado a región precordial, que aumenta con la inspiración, disnea de moderados esfuerzos y sensación distérmica. A su ingreso presenta tensión arterial sistólica 80 mmHg, frecuencia cardíaca 100 lpm, saturación de O₂ con oxigenoterapia 90%, temperatura de 39 °C e ingurgitación yugular; siendo el resto de la exploración física anodino. En la analítica destaca leucocitosis de 22.640 con 85,5% de polimorfonucleares, troponina 2,43 ng/ml. Electrocardiograma en ritmo sinusal a 95 lpm, elevación segmento ST de 2 mm en V2, mínima elevación en resto de precordiales, descenso PR en V5 V6 y II (fig. 1). Radiografía de tórax con cardiomegalia y discreto pinzamiento del seno costofrénico izquierdo (fig. 2). Se practica ecocardiograma transtorácico y transesofágico que muestran ventrículo izquierdo normal con acinesia inferoposterobasal e hipoquinesia leve lateral, derrame pericárdico severo (20 mm posterior, 7 mm anterior), colapso diastólico de aurícula derecha, leve dilatación de ventrículo derecho, vena cava inferior dilatada (25 mm) con colapso inspiratorio disminuido.

Ingresa en la Unidad de Cuidados Intensivos (UCI), precisando expansión de volumen, soporte inotrópico y oxigenoterapia. Presenta rachas de fibrilación auricular paroxística. Se realiza pericardiocentesis, obteniéndose líquido turbio con pH de 7,03. Ante la sospecha de pericarditis piógena, se inicia cobertura antibiótica empírica con cefepime. En líquido pericárdico se aísla *Streptococcus pneumoniae*, resistente a penicilina, eritromicina y clindamicina, sensible a cefotaxima. Se realiza toracocentesis de derrame pleural izquierdo obteniéndose exudado sin datos de infección y con cultivo negativo. Se practican hemocultivos seriados siendo el resul-




Figura 1. Electrocardiograma: supradesnivelación del segmento ST en V2 e infradesnivelación del segmento PR en I, II, V4 y V5.

tado negativo y serología para virus de la inmunodeficiencia humana (VIH), *Citomegalovirus*, *Chlamydia* (*trachomatis*, *pneumoniae*, *psittaci*), *Legionella*, *Adenovirus*, *Virus influenzae*, *Mycoplasma* y hepatitis, con el único resultado positivo para virus de la hepatitis C.

Consultado el caso con el Servicio de Cirugía Cardíaca se decide mantener tratamiento médico y

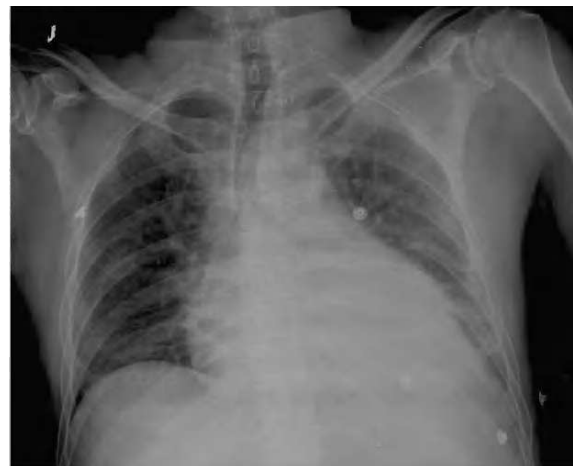

Figura 2. Radiografía posteroanterior de tórax; cardiomegalia y borramiento costofrénico izquierdo.

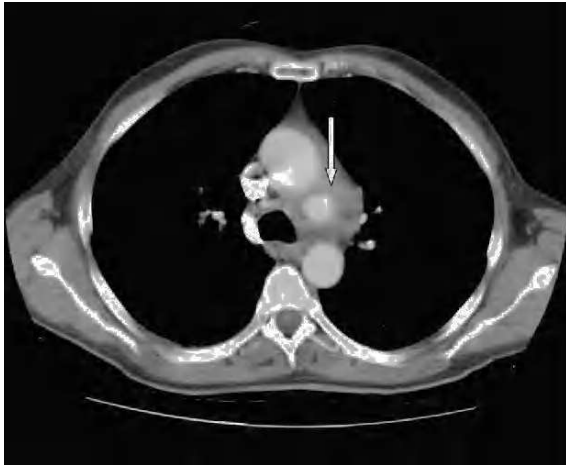

Figura 3. Tomografía computarizada de tórax: imagen de aneurisma en cayado aórtico (flecha).

actitud expectante. En ecocardiogramas posteriores mantiene mínimo derrame pericárdico, sin signos de taponamiento y con imágenes de organización en su interior. Presenta buena evolución hemodinámica, respiratoria y general, siendo dado de alta de la UCI a los 5 días de su ingreso. En ecocardiograma transtorácico realizado 10 días después, con el enfermo asintomático, se detecta imagen de probable pseudoaneurisma en cayado aórtico, y persistencia de derrame pericárdico. Se practica resonancia magnética nuclear torácica que documenta la presencia de un aneurisma en cayado aórtico, distal a la salida de troncos supraaórticos, probable aneurisma de arteria coronaria derecha y colección intrapericárdica (figs. 3, 4 y 5).

DISCUSIÓN

Desde la introducción de la antibioterapia en la práctica clínica, la pericarditis purulenta se ha convertido en una enfermedad inusual.

En un estudio de 231 pacientes con derrame pericárdico agudo¹, en el que la etiología fue confirmada en un 14% de los casos, en sólo 2 era bacteriana (0,86%). En otra serie de 204 pacientes, 107 casos (52,4%) tuvieron un diagnóstico etiológico, con sólo 19 casos atribuibles a infección microbiana no tuberculosa².

La pericarditis purulenta (PP) ocurre más frecuentemente como resultado de la extensión directa de una infección pleuro-pulmonar (neumonía o empiema). Ocasionalmente resulta de una siembra hematológica, siendo la infección primaria muy rara. Los organismos más comúnmente implicados son *Staphylococcus aureus*, *Haemophilus influenzae*, *Neisseria meningitidis* y *Streptococcus pneumoniae*; menos frecuentemente se aíslan bacilos gramnegativos entéricos, *Pseudomonas aeruginosa*, *Salmonella*, anaerobios y hongos.

En la era preantibiótica, la etiología neumocócica era la más prevalente. En una revisión de 26 pacien-

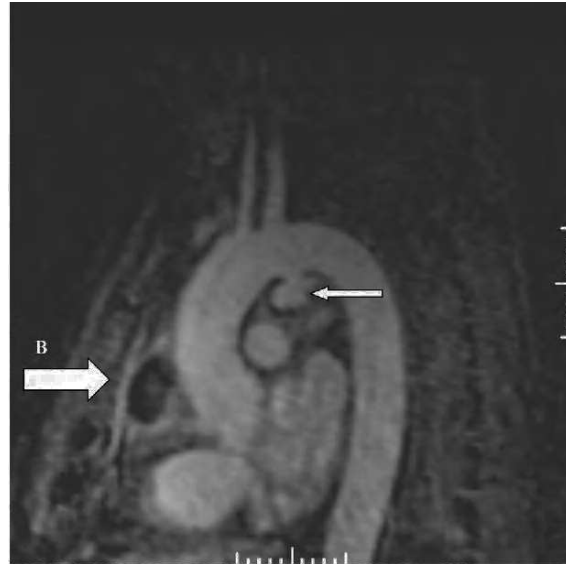

Figura 4. Angiorresonancia magnética nuclear torácica: aneurisma en cayado aórtico (A) y colección intrapericárdica (B).

tes, entre los años 1960 y 1974, la etiología más frecuente era la estafilocócica, describiéndose sólo dos casos de etiología neumocócica, ambos en el seno de neumonía y empiema. En esta serie, los pacientes con infección postoperatoria o con infección secundaria a afectación intracardíaca tenían un pronóstico infausto, siendo mejor en aquellos casos secundarios a infección pleuro-pulmonar o diseminación hematológica³. En otra experiencia de 12 años (1975-1987) que incluía 15 casos, se describió una elevada tasa de infección por anaerobios o polimicrobiana (superior al 50%), describiéndose sólo un caso de etiolo-

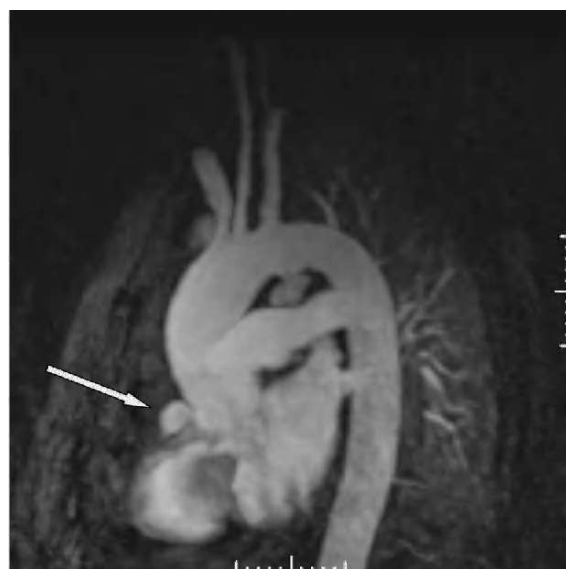

Figura 5. Angiorresonancia magnética nuclear torácica: dilatación aneurismática de arteria coronaria derecha.

gía neumocócica⁴, atribuyeron los autores este cambio de espectro microbiológico respecto de las series clásicas a diversos avances médicos (cirugía cardíaca, quimioterapia, trasplante de órganos) y resaltando la importancia de obtener cultivos específicamente dirigidos a flora anaerobia. Una serie posterior de Sagrista-Sauleda et al⁵, que recoge 33 casos entre 1972 y 1991, la etiología más frecuente fue la estafilocócica, la estreptocócica (*Streptococcus pyogenes*) y la neumocócica; resaltando los autores la permanencia de este patrón microbiológico pese al paso del tiempo. En esta serie, 6 pacientes requirieron pericardiectomía; la coinfección predominante fue el empiema y el pronóstico a largo plazo excelente entre los supervivientes.

La PP neumocócica, al igual que las PP en general, habitualmente viene precedida de una infección primaria a otro nivel. En la mayor serie existente, de Kauffman⁶, de 113 casos, todos menos uno tenían foco primario reconocible, neumónico en un 93% de las ocasiones. Existen escasas comunicaciones de PP neumocócica primaria, en las que se llega incluso a dudar de infección primitiva en sentido estricto⁷.

La PP produce derrame pericárdico que, si no es tratado, evoluciona a colapso hemodinámico, taponamiento cardíaco y muerte, generalmente de forma rápida. Los síntomas suelen ser de aparición aguda y no específicos, predominando la fiebre, taquicardia, taquipnea y deterioro del estado general sobre los síntomas típicos de pericarditis. El dolor torácico no es frecuente. En una revisión de los aspectos del diagnóstico clínico de esta entidad⁸, los autores enfatizan su dificultad.

La mayoría de los pacientes presentan o han presentado una infección a otro nivel: neumonía, meningitis, osteomielitis aguda, artritis, otitis media o infección de parte blandas. Los pacientes sometidos a cirugía torácica, cardíaca o esofágica o los que han sufrido traumatismo torácico, son otro grupo de riesgo. La inmunosupresión de cualquier etiología predispone a la infección.

La ecocardiografía es la técnica de elección para el diagnóstico del derrame y, en conjunción con los hallazgos clínicos, para el diagnóstico de taponamiento, además de ayudar a la práctica de la pericardiocentesis que permite la confirmación definitiva del diagnóstico. La técnica se considera segura cuando se practica en el escenario apropiado y por personal entrenado. Aproximadamente el 50%-60% de los cultivos del líquido pericárdico son positivos en los pacientes con PP. El líquido usualmente presenta elevado recuento de leucocitos, a expensas de polimorfonucleares.

El tratamiento apropiado requiere antibioterapia intravenosa, drenaje pericárdico y medidas de soporte intensivo. El tratamiento antibiótico inicial debe cubrir *Staphylococcus aureus* y bacilos gramnegativos, recomendándose una combinación de un betalactámico resistente a penicilasa con una cefalosporina de 3.^a generación, considerando el uso de vancomicina en áreas de elevada tasa de resistencia

estafilocócica. Se recomienda la asociación de un aminoglucósido en caso de inmunosupresión, en el postoperatorio de cirugía cardíaca o cuando el foco primario es genitourinario. La antibioterapia intrapericárdica no parece tener especial indicación dada la excelente penetración de los antimicrobianos convencionales en la cavidad pericárdica. La duración del tratamiento es empírica, pero habitualmente se prolonga al menos por 3-4 semanas.

Aunque la pericardiocentesis evacuadora es imperativa en el paciente inestable y confirma el diagnóstico, a menudo no proporciona una completa y sostenida resolución del derrame. Obviamente, si la pericardiocentesis con aguja no resuelve el taponamiento, el drenaje quirúrgico debe efectuarse de manera urgente. En la serie de Boyle⁹, de 93 pacientes que recibieron tratamiento antibiótico, 30 requirieron drenaje quirúrgico. Determinar qué pacientes van a requerir cirugía o los que se beneficiarían de pericardiectomía precoz es algo desconocido. El drenaje quirúrgico abierto se ha empleado en un porcentaje importante de los casos de PP descritos en la literatura. Se han descrito diversas técnicas, entre las que las habituales son la implantación de un tubo de drenaje subxifoideo, la práctica de una ventana pericárdica (a pleura o peritoneo) y la pericardiectomía (parcial, interfrénica o completa). La idónea es tema de controversia y las series centradas en los aspectos quirúrgicos del tratamiento son cortas y discrepantes¹⁰. Parece claro, no obstante, que la pericardiectomía es necesaria en el grupo de pacientes que desarrollan constricción pericárdica sostenida o taponamiento recurrente pese al empleo de técnicas menos agresivas¹¹. Algunos autores abogan por la práctica de un drenaje quirúrgico agresivo si dos pericardiocentesis evacuadoras son fallidas. La fibrinólisis intrapericárdica precoz es defendida por algunos autores como tratamiento coadyuvante eficaz y seguro destinado a minimizar el riesgo de constricción y la eventual práctica de pericardiectomía. Se trata, igualmente, de comunicaciones sobre series muy cortas de pacientes¹²⁻¹⁴.

En cuanto al pronóstico, la mortalidad bajo tratamiento adecuado oscila entre el 2% y el 20%. La ausencia de drenaje precoz y adecuado aumenta la tasa de mortalidad. Otros factores de mal pronóstico son la presencia de taponamiento en el momento del diagnóstico, la infección por *Staphylococcus aureus* o bacilos gramnegativos y la malnutrición. La mayoría de los pacientes sobrevive sin secuelas. La pericarditis constrictiva es la secuela más frecuente, aunque inusual, y ocurre generalmente en las semanas siguientes al diagnóstico. Otras complicaciones aún más raras son la formación de aneurismas micóticos aórticos, la infección miocárdica y la bacteriemia sistémica¹⁵.

El caso que presentamos ejemplifica el reto diagnóstico y terapéutico de una entidad infrecuente, sobre la que no existe consenso. Nuestra experiencia apoya la impresión de otros autores, partidarios de un manejo agresivo de esta infección.

BIBLIOGRAFÍA

1. Permanyer-Miralda G, Sagrista-Sauleda J, Soler-Soler J. Primary acute pericardial disease: a prospective series of 231 consecutive patients. *Am J Cardiol.* 1985;56:623-30.
2. Levy PY, Corey R, Berger P, Bonnet JL, Levy S, Messana T, et al. Etiologic diagnosis of 204 pericardial effusions. *Medicine.* 2003;82:385-91.
3. Rubin RH, Moellering RC. Clinical, microbiologic and therapeutic aspects of purulent pericarditis. *Am J Med.* 1975;59:68-78.
4. Brook I, Frazier E. Microbiology of acute purulent pericarditis: a 12 year experience in a military hospital. *Arch Intern Med.* 1996;156:1857-60.
5. Sagrista-Sauleda J, Barrabes JA, Permanyer-Miralda G, Soler-Soler J. Purulent pericarditis: review of a 20-year experience in a general hospital. *J Am Coll Cardiol.* 1993;15;22:1661-5.
6. Kauffman CA, Watanakunakorn C, Phair JP. Purulent pneumococcal pericarditis: a continuing problem in the antibiotic era. *Am J Med.* 1973;54:743-50.
7. Schlossberg D, Zacarias F, Shulman JA. Primary pneumococcal pericarditis. *JAMA.* 1975;234:853-4.
8. Berk SL, Rice PA, Reynolds CA, Finland M. Pneumococcal pericarditis: a persisting problem in contemporary diagnosis. *Am J Med.* 1981;70:247-51.
9. Boyle JD, Pearce ML, Guze LB. Purulent pericarditis: review of literature and report of eleven cases. *Medicine (Baltimore).* 1961;40:119-44.
10. Majid AA, Omar A. Diagnosis and management of purulent pericarditis: experience with pericardiectomy. *J Thorac Cardiovasc Surg.* 1991;102:413-7.
11. Sagristá Sauleda J, Almenar Bonet L, Ángel Ferrer J, Bardaji Ruiz A, Bosch Genover X, Guindo Soldevilla J, et al. Guías de práctica clínica de la Sociedad Española de Cardiología en patología pericárdica. *Rev Esp Cardiol.* 2000;53:394-412.
12. Mann-Segal DD, Shanahan EA, Jones B, Ramasamy D. Purulent pericarditis: rediscovery of an old remedy. *J Thorac Cardiovasc Surg.* 1996;111:487-8.
13. Bennet EV Jr. Purulent pericarditis (letter). *J Thorac Cardiovasc Surg.* 1984;887:641-2.
14. Defouillois C, Meyer G, Slama M, Galy C, Verhaeghe P, Touati G et al. Intrapericardial fibrinolysis: a usefull treatment in the management of purulent pericarditis. *Intensive Care Med.* 1997;23:117-8.
15. May IP. Purulent pericarditis. *Postgrad Med J.* 1989;65:444-8.