

**Rotura esplénica espontánea como complicación de una pancreatitis aguda**

*Sr. Director:*

Aunque la porción distal de la cola del páncreas guarda una estrecha relación con el trayecto de los vasos esplénicos, incluso entra en su hilio dentro del ligamento esplenorrenal, la rotura del bazo es una complicación inusual de la pancreatitis aguda, especialmente en ausencia de pseudoquiste de páncreas<sup>1-3</sup>. Se presenta el caso de un paciente que tuvo una rotura esplénica espontánea como complicación aislada de una pancreatitis aguda.

Se trata de un hombre de 46 años, que acude al hospital por dolor abdominal intenso después de una trasgresión alcohólica. Sus antecedentes incluían: pancreatitis alcohólica, hipertensión arterial, hiperlipidemia e infarto de miocardio inferior. Una hipera-

milasemia máxima de 872 U/l y una tomografía computarizada (TC) abdominal (figs. 1A y 1B) mostrando edema difuso del páncreas asociado a líquido peripancreático y en ambas goteras parietocólicas, llevó al diagnóstico de pancreatitis aguda. El paciente fue tratado con fluidos e imipenem, pero al cuarto día de ingreso necesitó ventilación mecánica por aparición de una insuficiencia respiratoria aguda ( $PaO_2/F_iO_2$  de 100). Seis días más tarde, ya extubado, el paciente comenzó con dolor abdominal difuso resistente a los analgésicos. La presión arterial sistólica descendió de 155 a 95 mmHg, la frecuencia cardíaca aumentó de 75 a 125 latidos/minuto y el hematocrito descendió de 29,6 a 23,2%. Una nueva TC abdominal (figs. 1C y 1D) reveló una gran masa heterogénea correspondiente al bazo, líquido libre perihepático y en el saco de Douglas y ausencia de pseudoquistes pancreáticos. Una laparotomía mostró

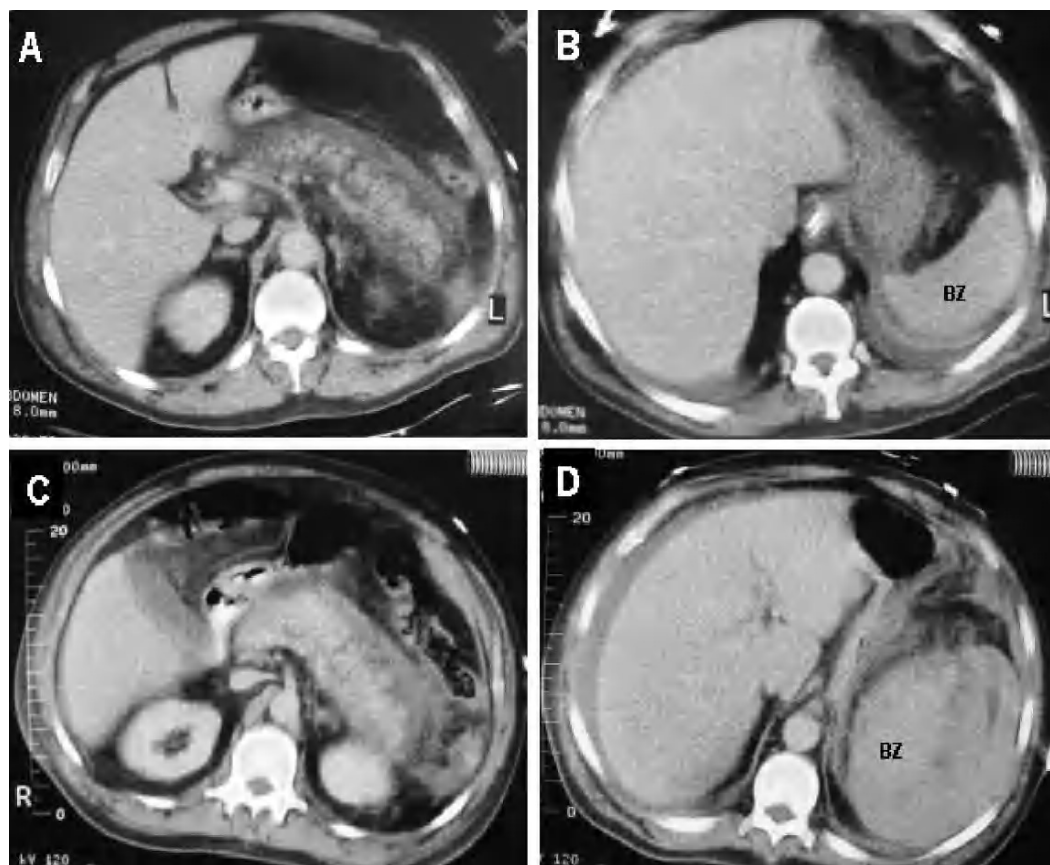


Figura 1. La tomografía computarizada (TC) abdominal con contraste muestra agrandamiento difuso del páncreas (A) y bazo normal (BZ); (B) seis días más tarde, una nueva TC abdominal revela edema pancreático sin pseudoquiste (C) y un bazo (BZ) aumentado de tamaño con signos de sangrado en su interior y líquido libre perihepático (D).

un hemoperitoneo de 2 litros secundario a una rotura del bazo y un gran hematoma periesplénico. Se realizó una esplenectomía total. La anatomía patológica de la pieza extraída no mostró anomalías en su estructura o presencia de enfermedad infiltrativa. Quince días más tarde fue dado de alta del hospital.

Las complicaciones esplénicas de las pancreatitis incluyen hemorragias, abscesos, pseudoquistes intraesplénicos, infartos, roturas y lesiones vasculares<sup>4</sup>. Muchas de estas complicaciones, especialmente las parenquimatosas, son diagnosticadas incidentalmente con la TC abdominal mientras se estudia la evolución de la pancreatitis. Aunque el tratamiento conservador de estas complicaciones esplénicas es una alternativa viable cuando el paciente permanece estable y puede ser monitorizado estrechamente<sup>5</sup>, aproximadamente el 12,5% de los casos requieren una esplenectomía urgente por la inestabilidad clínica<sup>5</sup>, como sucedió en este caso.

Los mecanismos patogénicos que podrían explicar la rotura esplénica en las pancreatitis incluyen la trombosis de la vena esplénica, las adherencias periesplénicas, los pseudoquistes pancreáticos que erosionan el bazo y la inflamación aguda del tejido pancreático ectópico en el interior del bazo<sup>1-5</sup>. En este caso no pudo encontrarse ninguna causa que justificara la rotura esplénica, tanto en la TC abdominal como en la intervención quirúrgica o en el estudio patológico de la pieza extraída. Probablemente, la causa responsable fuera la mera liberación enzimática producida durante la pancreatitis aguda, como refirieron Ramos y García<sup>2</sup> en un caso semejante.

En definitiva, la rotura esplénica debe incluirse en el diagnóstico diferencial del shock que pueda acaecer durante la evolución de una pancreatitis aguda.

J. ORTEGA CARNICER

*Servicio de Medicina Intensiva. Hospital Alarcos.  
Ciudad Real. España.*

## BIBLIOGRAFÍA

1. Toussi HR, Cross KS, Sheehan SJ, Bouchier-Hayes D, Lahy AL. Spontaneous splenic rupture: a rare complication of acute pancreatitis. *Br J Surg.* 1996;83:632.
2. Ramos Ramos JC, García Díaz JD. Rotura esplénica espontánea como complicación de una pancreatitis aguda. *Med Clin (Barc).* 2002;119:478-9.
3. Morán García V, Galbán Rodríguez C, Domingo García P, García Robledo A, Cortés Cansino J, Pérez Picouto F. Rotura espontánea de bazo asociada a pancreatitis. *Med Intensiva.* 1985;9:197-9.
4. Fishman EK, Soyer P, Bliss DF, Bluemke DA, Devine N. Splenic involvement in pancreatitis: spectrum of CT findings. *AJR.* 1995;164:631-5.
5. Rypens F, Devière J, Zalcmán M, Braudé P, Van de Stadt J, Struyven J, et al. Splenic parenchymal complications of pancreatitis: CT findings and natural history. *J Comput Assist Tomogr.* 1997;21:89-93.

## Fístula broncobiliar congénita diagnosticada en la edad adulta

*Sr. Director:*

Presentamos un caso de fístula broncobiliar congénita diagnosticada en edad adulta, dada su excepcionalidad y la importancia del diagnóstico precoz para evitar al paciente los cuadros infecciosos recurrentes que conlleva.

Se trata de una mujer de 48 años con antecedentes de reflujo gastroesofágico y neumonías de repetición desde la infancia.

Acude al hospital por patología no relacionada; en la radiografía de tórax presenta patrón intersticio-alveolar compatible con patología crónica pulmonar bilateral. Se realiza tomografía computarizada (TC) torácica que muestra bronquiectasias generalizadas de predominio en pulmón derecho con bronquiolo-ectasias (traqueo-broncomegalia o síndrome de Mounier-Kuhn) y divertículos traqueales. Se observa bilioptisis, confirmada mediante determinación de bilirrubina en esputo (16 mg/dl). En la ecografía abdominal se objetiva aerobilia. En la gammagrafía hepatobiliar se detecta fuga biliar leve a nivel del lóbulo hepático izquierdo, sin actividad en árbol bronquial. Mediante broncoscopio se descubre un bronquio supernumerario en cara interna del bronquio principal derecho, y contenido amarillento de aspecto biliar en bronquio principal izquierdo, que parece proceder del derecho. En TC abdominal aparece un trayecto fistuloso desde el árbol biliar intrahepático izquierdo que sigue por la cisura del ligamento venoso hasta alcanzar la grasa mediastínica, ascendiendo hasta la parte más posterior y medial del bronquio intermediario derecho. La colangiopancreatografía endoscópica retrógrada (fig. 1) muestra un conducto biliar que se dirige desde una

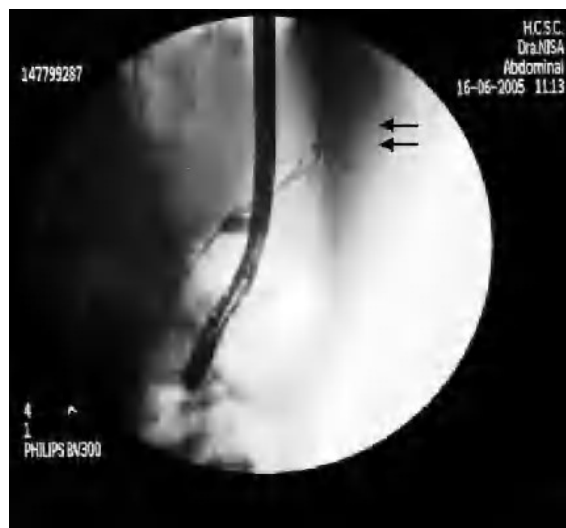


Figura 1. Colangiopancreatografía retrógrada endoscópica donde se observa el drenaje fistuloso hacia el tórax (flechas).

rama hepática izquierda, atravesando el diafragma hacia el árbol bronquial izquierdo, con hipoplasia del colédoco. Se implanta una endoprótesis a nivel del colédoco para intentar disminuir el flujo biliar hacia el pulmón.

Dado que la fístula persiste se interviene quirúrgicamente para su cierre. Tras la sección del ligamento gastrohepático se identifica una estructura tubular que parte del ligamento venoso y sube hacia el mediastino ascendiendo en el espacio paraesofágico derecho, accesible mediante broncoscopio a través del bronquio accesorio que sale del bronquio principal derecho (fístula broncobiliar). Se realiza sección de la vía biliar anómala; el período postoperatorio transcurre sin complicaciones.

La fístula broncobiliar es una entidad poco común. Se ha descrito asociada a quistes hidatídicos, traumatismos hepáticos y postcirugía hepatobiliar<sup>1</sup>. Un escaso número de ellas son congénitas y se diagnostican en la edad adulta<sup>2</sup>. Desde su descripción, en 1952, se han comunicado 23 casos<sup>3</sup>. El diagnóstico es principalmente clínico. Suele cursar con biliopneumosis<sup>4</sup>, síntomas respiratorios (bronquilitis y bronconeumonías de repetición), colangitis y en algunas ocasiones sepsis. La confirmación diagnóstica se realiza mediante pruebas de imagen (TC toracoabdominal y ecografía) -que además descartan patología asociada, como empiemas o abscesos subfrénicos-, broncoscopio/broncografía, colangiografía (percutánea transhepática o colangiografía retrógrada endoscópica [CPRE]) y técnicas de Medicina Nuclear<sup>2</sup> (gammagrafía hepatobiliar con IDA-<sup>99</sup>Tc), que además ayudan a definir la anatomía biliar y planificar el tratamiento. El tratamiento tradicional es el quirúrgico, con cierre del trayecto fistuloso, que permite además el drenaje de los abscesos hepáticos o quistes hidatídicos si los hubiera. Una alternativa en los últimos años es la colocación de *stents* biliares que reduzcan la bilis por la vía normal, anulando funcionalmente la fístula<sup>4,5</sup>. Este método es menos invasivo, aunque tiene peores resultados, y en gran parte de los casos del paciente acaba sometándose a cirugía a medio plazo.

M. BRINGAS BOLLADA, M.H. CABEZAS MARTÍN,  
F. MARTÍNEZ SAGASTI Y F. ORTUÑO ANDÉRIZ  
*Servicio de Medicina Intensiva. Críticos II. Hospital Clínico  
San Carlos. Madrid. España.*

## BIBLIOGRAFÍA

1. Bird R, Fajen K, Taysom D, Silverman ED. A case of bronchobiliary fistula in the setting of adult polycystic kidney and liver disease, with a review of the literature. *Clin Nucl Med.* 2005; 30:326-8.
2. Yamaguchi M, Kanamori K, Fujimura M, Watenabe Y, Matsuda T. Congenital bronchobiliary fistula in adults. *South Med J.* 1990;83(7):851-2.
3. Hourigan JS, Carr MG, Burtos EM, Ledbetter JC. Congenital bronchobiliary fistula: MRI appearance. *Pediatr Radiol.* 2004; 34:348-50.

4. Khandelwal M, Inverso N, Conter R, Campbell D. Endoscopic management of a bronchobiliary fistula. *J Clin Gastroenterol.* 1996;23:125-7.

5. de Carvalho CR, Barbas CS, Guarnieri RM, de Campos JR, Filomeno LT, Saldiva PH, et al. Congenital bronchobiliary fistula: first case in an adult. *Thorax.* 1988;43:792-3.

## Ventilar o no ventilar al paciente con enfermedad pulmonar obstructiva crónica

*Sr. Director:*

Hemos leído con atención el editorial de los Dres. Varon y Herrero<sup>1</sup>, en el que se comenta un artículo publicado en el mismo número de *Medicina Intensiva* por el Dr. Frutos et al<sup>2</sup> sobre el pronóstico de los pacientes con enfermedad pulmonar obstructiva crónica (EPOC) que precisan ventilación mecánica. En consonancia, pues, con el artículo, el editorial tiene por título: «Ventilar o no ventilar al paciente con EPOC».

En nuestra opinión este editorial incide únicamente desde la perspectiva de los datos con valor pronóstico, y no comenta otros aspectos que deberían ser tenidos en consideración. Así pues, la primera respuesta que se nos ocurre al título del artículo es sobre si han preguntado algo al paciente acerca de sus preferencias. Creemos que en la EPOC, como en todas las patologías crónicas irreversibles, es de vital importancia el conocimiento de la enfermedad por parte del paciente, y que su percepción de calidad de vida debe ser un criterio fundamental para decidir ventilar o no de forma invasiva en las agudizaciones, mientras no dispongamos de factores pronósticos con un nivel de evidencia que permita tomar decisiones. Un artículo de nuestro grupo de trabajo<sup>3</sup>, en el que se recogía la información que tenían los pacientes con EPOC sobre su enfermedad, concluía que éstos tienen poca información sobre la evolución y pronóstico de la misma.

Así pues, y desde el punto de vista de la Bioética, el editorial aborda el tema desde la perspectiva de la justicia distributiva (distribución de recursos) y no de manera conjunta justicia-autonomía.

Por otro lado hemos echado en falta la ausencia de referencia al documento de consenso que la SEMICYUC y la SEPAR elaboraron y que publicaron en *Medicina Intensiva*<sup>4</sup> y *Archivos de Bronconeumología*<sup>5</sup>, y en la que sus recomendaciones eran las de no restringir el ingreso en UCI de los pacientes con EPOC, tanto para ventilación invasiva o no invasiva, incidir en los aspectos ligados a la preferencia de los pacientes y evitar la gran variabilidad sobre criterios de ingreso en UCI que presentan los pacientes con EPOC.

Finalmente coincidimos con los Dres. Varon y Herreros en que es cuestión de vital importancia determinar factores pronósticos en estos pacientes. Si los poseemos, en algunos pacientes no se considerará la ventilación mecánica como tratamiento, pero

para el resto, tanto para la indicación de ventilación mecánica o no, es también de vital importancia saber cuáles son sus preferencias.

J.F. SOLSONA, A. VÁZQUEZ E Y. DÍAZ BUENDÍA  
*Servicio de Medicina Intensiva. Hospital del Mar. Barcelona.*

## BIBLIOGRAFÍA

1. Varon J, Herrero S. Ventilar o no ventilar al paciente con EPOC. Esa es la pregunta. *Med Intensiva*. 2006;30:43-4.
2. Frutos-Vivar F, Esteban A, Anzueto A, Apezteguia C, González M, Bugedo G, et al. Pronóstico de los enfermos con enfermedad pulmonar obstructiva crónica reagudizada que precisan ventilación mecánica. *Med Intensiva*. 2006;30:52-61.
3. Miró G, Felez M, Solsona JF. Toma de decisiones médicas en pacientes con enfermedad pulmonar obstructiva crónica. *Med Clin(Barc)*. 2001;116:536-8.
4. Solsona JF, Miró G, Ferrer A, Cabré L, Torres A. Los criterios de ingreso en UCI del paciente con EPOC. Documento de reflexión SEMICYUC-SEPAR. *Med Intensiva*. 2001;25:31-6.
5. Solsona JF, Miró G, Ferrer A, Cabré L, Torres A. Los criterios de ingreso en UCI del paciente con enfermedad pulmonar obstructiva crónica. Documento de consenso SEMICYUC-SEPAR. *Arch Bronconeumol*. 2001;37:335-9.

## Réplica

*Sr. Director:*

Tras leer con atención la carta de los Dres. Solsona, Vázquez y Díaz<sup>1</sup> creemos, y estamos de acuerdo con ellos que, efectivamente, hay múltiples condiciones relacionadas con el hecho de ventilar o no al paciente con enfermedad pulmonar obstructiva crónica (EPOC), independientemente de los factores clínicos pronósticos.

La conducta ética de informar a los pacientes con patología crónica, muchas veces terminal, es complicada en los Servicios de Medicina Intensiva (SMI), máxime cuando la decisión de «si ventilar o no al paciente» ocurre antes del momento del ingreso en el SMI y en una fase en la que éste ya no tiene autonomía.

Los pacientes con EPOC pueden presentar factores individualizados, o incluso múltiples variables de problemas ligados a su enfermedad y, sin ánimo de polemizar, la decisión del ingreso del paciente en el SMI para indicar o no la ventilación mecánica, cuando ya no tiene autonomía, suele realizarse la mayoría de las veces con las familias, que difícilmente conocen el alcance real de la situación, y aun conociéndolo, por un mecanismo de supervivencia, en no pocas ocasiones se niegan a ser copartícipes de una muerte anunciada, por lo que la decisión de ventilar se deja en manos del intensivista. Este complejo problema puede condicionar la práctica de una Medicina defensiva.

Si el paciente ha sido informado claramente de su situación, tiene autonomía suficiente y manifiesta su deseo de no ser ventilado mecánicamente en un nuevo

episodio de reagudización, la mejor recomendación sería que lo dejara escrito legalmente en unas voluntades anticipadas. En España no existe legalidad para el suicidio asistido, situación que se podría valorar en el momento en que el paciente se encuentra en ventilación mecánica y no es posible su desconexión. En países donde el suicidio asistido es legal, el motivo fundamental para realizarlo, desde el punto de vista de los pacientes, son factores como la pérdida de autonomía y la determinación de controlar el camino en el cual ellos quieren morir<sup>2</sup>.

Es muy difícil que un editorial como el nuestro<sup>3</sup> pueda abarcar todos los tipos de factores acerca del paciente con EPOC, incluso se nos ocurren otros, como el lugar de la asistencia al paciente con EPOC reagudizado (nivel del SMI), debido a diferencias de prestaciones de su cartera de servicios<sup>4</sup>, por ejemplo, la ausencia de ventilación mecánica no invasiva o incluso la falta de camas de críticos en el SMI, lo que podría condicionar traslados de los pacientes a centros de igual nivel o superior, llevando de manera no infrecuente al paciente a la ventilación mecánica por el mero hecho de poder asegurar la vía aérea durante el traslado.

Obviamente, nuestro editorial<sup>3</sup> ha entrado en parte en el terreno de la administración de recursos (soporte de ventilación mecánica invasiva y no invasiva, duración del tiempo de soporte, etc.), además de los factores pronósticos ligados a la mortalidad, y aun así creemos, efectivamente, que el título del mismo nos parece apropiado dado que, finalmente, el médico que atiende a un paciente con EPOC reagudizado podría ayudarle a tomar decisiones, incluso durante el proceso evolutivo del mismo ya ventilado, en cuanto a una limitación del esfuerzo terapéutico, evitando tratar procesos nuevos.

El trabajo diario del intensivista es harto complicado asumirlo sin tomar riesgos, sin tener tiempo muchas veces de dilucidar todos los factores, incluyendo las preferencias de los pacientes, y en este sentido el trabajo del Dr. Frutos et al<sup>5</sup> creemos que es de especial relevancia, y quizá sea una manera de contestar «en buena parte» la pregunta de si debemos o no ventilar al paciente con EPOC.

En cuanto a la falta de referencia al documento de consenso que la SEMICYUC y la SEPAR<sup>6,7</sup> elaboraron en su momento no hemos considerado postular comentario alguno.

S. HERRERO<sup>a</sup> Y J. VARON<sup>b</sup>

<sup>a</sup>*Servicio de Medicina Intensiva. Hospital Cabueñes. Gijón. Asturias. España.*

<sup>b</sup>*The University of Texas Health Science-Center Houston. St. Luke's Episcopal Hospital. Houston. Texas. EE.UU.*

## BIBLIOGRAFÍA

1. Solsona JF, Vázquez A, Díaz Buendía Y. Ventilar o no ventilar al paciente con enfermedad pulmonar obstructiva crónica. *Med Intensiva*. 2006;30:476-7.
2. Sullivan AD, Hedberg K, Fleming DW. Legalized physician-assisted suicide in regon--the second year. *N Engl J Med*. 2000;343:150; author reply 151-3.

3. Varon J, Herrero S. Ventilar o no ventilar al paciente con EPOC. Esa es la pregunta. *Med Intensiva*. 2006;30:43-4.
4. Herrero S, Abizanda R. La cartera de servicios en Medicina Intensiva. *Medicina Crítica Práctica. Gestión estratégica en Medicina Intensiva*. EDIKAMED; 2006. p. 211-20.
5. Frutos-Vivar F, Esteban A, Anzueto A, Apezteguia C, González M, Bugedo G, et al. Pronóstico de los enfermos con enfermedad pulmonar obstructiva crónica reagudizada que precisan ventilación mecánica. *Med Intensiva*. 2006;30:52-61.

6. Solsona JF, Miró G, Ferrer A, Cabré L, Torres A. Los criterios de ingreso en UCI del paciente con EPOC. Documento de reflexión SEMICYUC-SEPAR. *Med Intensiva*. 2001;25:31-6.
7. Solsona JF, Miró G, Ferrer A, Cabré L, Torres A. Los criterios de ingreso en UCI del paciente con enfermedad pulmonar obstructiva crónica. Documento de consenso SEMICYUC-SEPAR. *Arch Bronconeumol*. 2001;37:335-9.