

## IMÁGENES EN MEDICINA INTENSIVA

### Mixoma auricular izquierdo embolizando en la orejuela izquierda

### Left atrial myxoma embolizing in the left appendage

A. Campo Prieto\*, I.J. Amat Santos y E. Zatarain Nicolas

Servicio de Cardiología, Instituto de Ciencias del Corazón (ICICOR), Hospital Clínico Universitario Valladolid, España

Recibido el 7 de mayo de 2011; aceptado el 4 de junio de 2011

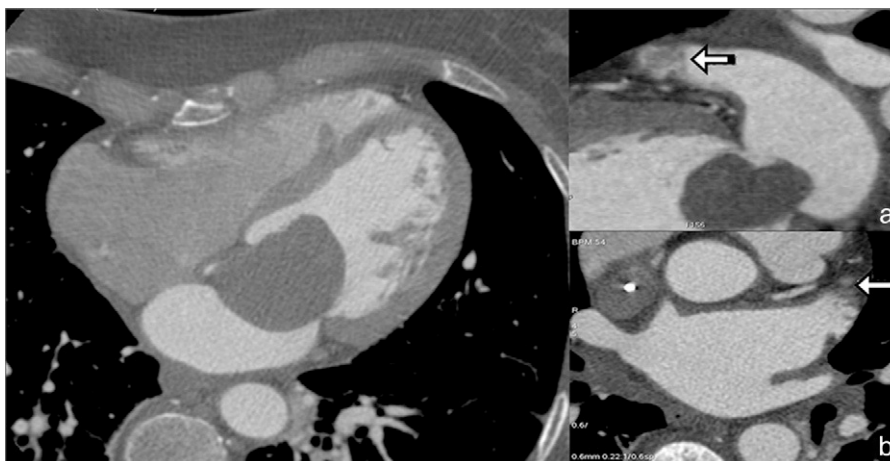


Figura 1

Mujer de 52 años que acude a Urgencias por disnea intensa progresiva hasta ser de reposo. Ingresa en la U. Coronaria con diagnóstico clínico y radiológico de edema agudo de pulmón. El estudio ecocardiográfico transtorácico y transesofágico reveló una gran masa pedunculada, móvil, alojada en aurícula izquierda, compatible con el diagnóstico de mixoma auricular. La masa se encontraba prolapsando, en el ventrículo izquierdo durante la diástole, ocasionando estenosis mitral funcional severa y la orejuela izquierda estaba limpia. A las 24 h, mediante coronariografía no invasiva por TC coronario multidetector se descartó enfermedad coronaria. En el cardio-TC, además de visualizarse claramente el mixoma (fig. 1), se objetivó que la orejuela izquierda (fig. 1 a y b) detalle ampliado) estaba ocupada por una masa sugerente de trombo (flechas). Se programó inmediatamente para cirugía cardíaca. El tumor fue resecado y, sorprendentemente, en vez de trombo, de la orejuela izquierda se extrajo un fragmento del tumor. El análisis histológico mostró los hallazgos microscópicos típicos de mixoma en ambas piezas. La recuperación postoperatoria curso sin eventos.

\* Autor para correspondencia.

Correo electrónico: [campoprieto@gmail.com](mailto:campoprieto@gmail.com) (A. Campo Prieto).