

IMÁGENES EN MEDICINA INTENSIVA

Hematoma retroperitoneal masivo en paciente anticoagulado

Massive retroperitoneal hematoma in an anticoagulated patient

J.L. Flordelís Lasierra^{a,*}, B. López Melgar^b y C. Liébana de Rojas^c

^a Servicio de Medicina Intensiva, Hospital Universitario 12 de Octubre, Madrid, España

^b Servicio de Cardiología, Hospital Universitario 12 de Octubre, Madrid, España

^c Servicio de Radiodiagnóstico, Hospital Universitario 12 de Octubre, Madrid, España

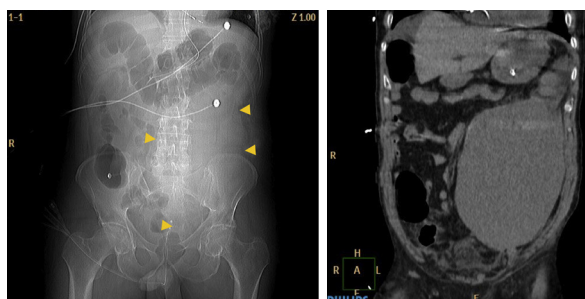


Figura 1 a) Técnica radiográfica (scout procedente de TC) donde se aprecia un aumento de densidad en hemiabdomen y hemipelvis izquierdos con ausencia de gas intestinal (*cabezas deflecha*), que sugieren efecto de masa. b) Correlación con imagen coronal de TC con contraste intravenoso, que confirma la existencia de una gran colección hiperdensa de 20X16X11cm en la cavidad abdominal.

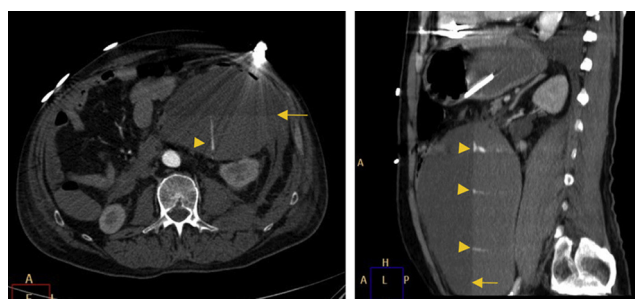


Figura 2 Imagen axial (a) y sagital (b) de TC con contraste intravenoso en fase arterial que demuestra la localización de dicha colección en espacio pararenal anterior (retroperitoneo), la presencia de un nivel hematocrito (*flechas*) y de Múltiples jets de extravasación de contraste en su interior (*cabezas deflecha*), en relación con hematoma retroperitoneal con sangrado activo.

Varón de 62 años anticoagulado por prótesis mitral mecánica y con antecedentes de trombosis protésica previa. Ingresó por parada cardiorrespiratoria recuperada. En el contexto de anticoagulación difícil, con necesidad de altas dosis de heparina sódica, presenta de forma brusca dolor en hemiabdomen izquierdo con una masa palpable de consistencia aumentada, no pulsátil e hipotensión arterial que responde a volumen. La Rx de abdomen mostró una hiperdensidad en hemiabdomen izquierdo (fig. 1a). La CT abdominal mostró un hematoma retroperitoneal masivo (fig. 1b), con varios jets de sangrado activo (fig. 2a y b). Tras normalizar la coagulación se realizó un manejo conservador, con estabilización clínica y sin resangrado ni reinfección del mismo.

Agradecimientos

Al personal de la Unidad Coronaria del Servicio de Medicina Intensiva en el Hospital 12 de Octubre.

* Autor para correspondencia.

Correo electrónico: makalyconru@hotmail.com (J.L. Flordelís Lasierra).