

## Pancreatitis aguda grave y síndrome compartimental abdominal: tratamiento mediante laparotomía descompresiva y cierre abdominal temporal con malla de politetrafluoroetileno expandido

### Severe acute pancreatitis and abdominal compartment syndrome: treatment in the form of decompressive laparotomy and temporary abdominal closure with an expanded polytetrafluoroethylene mesh

Las pancreatitis agudas graves pueden asociarse a un incremento de la presión intraabdominal, confiriendo una mayor morbimortalidad. La incidencia de hipertensión intraabdominal (HIA) en pacientes con pancreatitis aguda grave es del 60-80% y la incidencia de síndrome compartimental abdominal (SCA) en estos pacientes es del 25-56%<sup>1</sup>. La HIA se presenta como consecuencia de cambios fisiopatológicos debidos al proceso inflamatorio pancreático, a la aparición de edema retroperitoneal, de un íleo paralítico y de ascitis; puede ser también de origen iatrogénico debido a las maniobras agresivas de reanimación mediante líquidos intravenosos<sup>2</sup>. La aparición de un SCA en el seno de una pancreatitis aguda se asocia a la instauración de un fallo multiorgánico con consecuencias a menudo fatales para el enfermo. Se ha comprobado, asimismo, una repercusión, no solo a nivel abdominal sino también a nivel respiratorio, al asociarse la hiperpresión abdominal a un cuadro de insuficiencia respiratoria aguda en determinados pacientes<sup>3</sup>. El tratamiento del SCA es inicialmente médico mediante medidas no quirúrgicas que permitan reducir la presión abdominal (disminución del contenido intraluminal intestinal, evacuación de colecciones líquidas intraabdominales, mejora de la distensibilidad de la pared abdominal, administración juiciosa de fluidos y optimización de la perfusión tisular regional y sistémica). En pacientes seleccionados con un SCA sin respuesta al tratamiento conservador, la realización de una laparotomía descompresiva asociada a un cierre abdominal temporal (CAT) puede constituir una alternativa terapéutica efectiva.

Se define la HIA como el incremento patológico mantenido o repetido de la presión intraabdominal (PIA) por encima de 12 mmHg y el SCA como un incremento mantenido de la PIA por encima de 20 mmHg asociado a un fallo orgánico de nueva aparición<sup>4</sup>. El fracaso del tratamiento conservador, con una PIA mayor de 25 mmHg de forma persistente asociada a una disfunción o fracaso de órganos, obliga a considerar la descompresión quirúrgica abdominal inmediata<sup>5,6</sup>.

La confección de un CAT puede hacerse empleando diferentes tipos de mallas u otros materiales protésicos de tal forma que se permita un buen control de la sepsis abdominal, cubrir las asas intestinales previniendo la formación de fístulas entero-atmosféricas, mantener los bordes musculoaponeuróticos en las mejores condiciones posibles con la intención de favorecer el cierre definitivo de la pared abdominal y permitir cierto grado de autonomía al paciente una vez superada la fase crítica<sup>7</sup>.

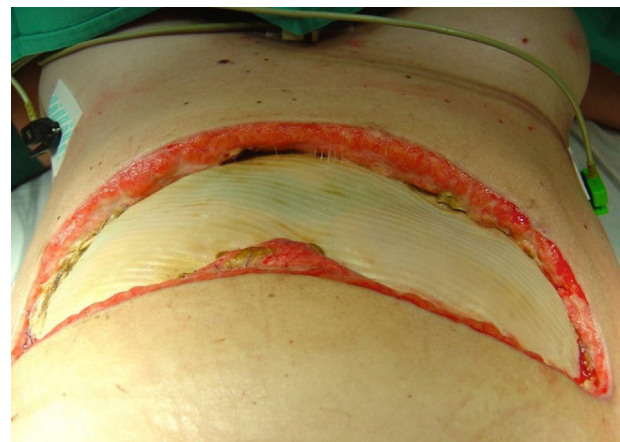
Presentamos 5 pacientes con un SCA como consecuencia de una pancreatitis aguda grave a los que se realizó

una laparotomía descompresiva y un CAT con malla de politetrafluoroetileno expandido (PTFEe). La etiología de la pancreatitis fue enólica en 3 pacientes y en 2 pacientes no filiada. Cuatro pacientes eran varones y una mujer. La edad media fue de  $46,4 \pm 11,6$  años. La PIA media fue de  $28 \pm 5,04$  mmHg. Se utilizó como indicador de gravedad el índice SAPS 3 (Simplified Acute Physiology Score) al ingreso en la Unidad de Cuidados Intensivos (UCI)<sup>8</sup>. El valor medio del índice SAPS 3 fue de  $62,2 \pm 10,87$  con una mortalidad prevista de  $41,4\% \pm 20,4$ . La estancia en la UCI fue de  $40,6 \pm 17,6$  días. Los 4 pacientes que fueron dados de alta de la UCI lo fueron con la malla de PTFEe.

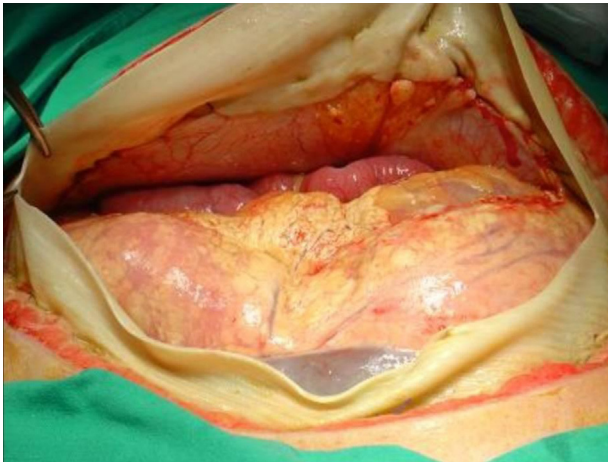
La laparotomía descompresiva se realizó en los 5 pacientes a través de una laparotomía subcostal bilateral. En caso de presencia de colecciones intraabdominales, estas se drenaron durante el procedimiento quirúrgico. La PIA media tras la realización del CAT fue de  $17 \pm 2,44$  mmHg. En 3 pacientes también se procedió al drenaje de colecciones pancreáticas retroperitoneales mediante la realización de una retroperitoneoscopia en un segundo tiempo<sup>9</sup>. Un paciente falleció debido a una hemorragia retroperitoneal incoercible, complicación descrita tras la descompresión abdominal y asociada ocasionalmente a la resección del tejido pancreático necrosado<sup>4</sup>. No se presentaron fístulas entero-atmosféricas en relación con el procedimiento quirúrgico. La mortalidad observada fue del 20% y fue inferior a la predicha por el índice SAPS 3 ( $41,4\% \pm 20,4$ ).

Tras la laparotomía descompresiva se procedió a la realización de un CAT mediante la colocación de una prótesis de PTFEe, fijándola a los bordes aponeuróticos con suturas continuas de polipropileno n.º 0 (fig. 1). Durante el postoperatorio, tanto en la UCI como en la planta de hospitalización convencional, se realizaron revisiones quirúrgicas a demanda en función de la necesidad de drenaje de las colecciones abdominales y de plicatura de la malla, con la intención de facilitar progresivamente el cierre definitivo de la pared abdominal (fig. 2)

De los 4 pacientes que sobrevivieron, se retiró la malla de PTFEe y se procedió al cierre definitivo de la pared abdominal a los 46 días del ingreso en un paciente; en 2 pacientes, se procedió al cierre definitivo de la pared abdominal a los



**Figura 1** Laparotomía subcostal bilateral y cierre abdominal temporal con malla de PTFEe.



**Figura 2** Apertura de la malla de PTFEe para revisión de la cavidad abdominal y posterior plicatura con intención de aproximar los bordes musculoponeuróticos.

6 meses y a los 11 meses del ingreso respectivamente. Un paciente se encuentra pendiente del cierre definitivo de la pared abdominal.

Las principales ventajas de la malla de PTFEe son: ausencia de adhesiones que facilitan la formación de fístulas, resistencia del material a la tracción a la que es sometida con elevadas presiones, posibilidad de reexplorar la cavidad abdominal a través de la propia malla, cortándola y volviéndola a suturar y, por último, permite realizar una aproximación progresiva de la malla para facilitar el posterior cierre definitivo de la pared abdominal.

Las laparotomías descompresivas asociadas a un CAT conllevan un alto riesgo de grandes defectos abdominales que pueden causar una importante morbilidad y cuya solución quirúrgica es a menudo compleja. La reparación precoz de la pared abdominal, que se puede realizar al retirar la malla de PTFEe, permite limitar los efectos deletéreos del defecto herniario<sup>10</sup>.

La realización de una laparotomía descompresiva asociada a un cierre abdominal temporal con malla de PTFEe en pacientes con un SCA en el seno de una pancreatitis aguda grave permite una reducción de la PIA y constituye un procedimiento terapéutico a tener en cuenta; asimismo, este tipo de cierre abdominal temporal permite una reconstrucción precoz de la pared abdominal.

## Bibliografía

1. Dambraszkas Z, Parseliunas A, Gulbinas A, Pundzius J, Barauskas G. Early recognition of abdominal compartment syndrome in patients with acute pancreatitis. *World J Gastroenterol.* 2009;14:717–21.
2. De Waele JJ, Leppäniemi AK. Intra-abdominal hypertension in acute pancreatitis. *World J Surg.* 2009;33:1128–33.
3. Ruiz Ferrón F, Tejero Pedregosa A, Ruiz García M, Ferrezuelo Mata A, Pérez Valenzuela J, Quirós Barrera R, et al. Presión intraabdominal y torácica en pacientes críticos con sospecha de hipertensión intraabdominal. *Med Intensiva.* 2011;35:274–9.
4. De Laet IE, Malbrain M. Current insights in intra-abdominal hypertension and abdominal compartment syndrome. *Med Intensiva.* 2007;31:88–99.
5. Cheatham ML. Nonoperative management of intra-abdominal hypertension and abdominal compartment syndrome. *World J Surg.* 2009;33:1116–22.
6. Maraví Poma E, Laplaza Santos C, Gorraiz López B, Albeniz Arbizu E, Zubia Olascoaga F, Petrov MS, et al. Hoja de ruta de los cuidados clínicos para la pancreatitis aguda: recomendaciones para el manejo anticipado multidisciplinar (clinical pathways). *Med Intensiva.* 2012;36:351–7.
7. Quyn AJ, Johnston C, Hall D, Chambers A, Arapova N, Ogston S, et al. The open abdomen and temporary abdominal closure systems. Historical evolution and systematic review. *Colorectal Dis.* 2012;14:429–38.
8. Sobol JB, Wunsch H. Triage of high-risk surgical patients for intensive care. *Crit Care.* 2011;15:217.
9. Castellanos G, Piñero A, Serrano A, Parrilla P. Infected pancreatic necrosis: translumbar approach and management with retroperitoneoscopy. *Arch Surg.* 2002;137:1060–3.
10. Koss W, Ho HC, Yu M, Edwards K, Ghows M, Tan A, et al. Preventing loss of domain: a management strategy for closure of the "open abdomen" during the initial hospitalization. *J Surg Educ.* 2009;66:89–95.

A. Robin-Lersundi<sup>a,\*</sup>, A. Abella Álvarez<sup>b</sup>,  
A. Cruz Cidoncha<sup>a</sup>, J. López-Monclús<sup>a</sup>, F. Gordo Vidal<sup>b</sup>  
y M.A. García-Ureña<sup>a</sup>

<sup>a</sup> Servicio de Cirugía General y Aparato Digestivo, Hospital del Henares, Coslada, Madrid, España

<sup>b</sup> Unidad de Cuidados Intensivos, Hospital del Henares, Coslada, Madrid, España

\* Autor para correspondencia.

Correo electrónico: [adelvalle@hotmail.com](mailto:adelvalle@hotmail.com)  
(A. Robin-Lersundi).

<http://dx.doi.org/10.1016/j.medin.2012.08.011>