

Aparte de su empleo en la apnea del prematuro, algunos autores sugieren que su farmacocinética permite una evaluación mínimamente invasiva de la función hepática en pacientes con sospecha de cirrosis⁶.

Presentamos 2 casos con ingesta de dosis letales, que siguieron un curso muy diferente, en probable relación con factores^{1,6} como el hábito tabáquico (inductor de su metabolismo), la toma de oxcarbacepina (la carbamacepina interfiere en el metabolismo hepático de la cafeína⁶), la obesidad (enlentece su metabolismo) y la diferente absorción del tóxico que pudieron hacer cada uno por la intolerancia digestiva y los vómitos. Ambos pacientes recibieron un tratamiento general de intoxicación enteral común; en el que presentaba mayor gravedad, y tal y como aconsejan otros autores⁴, se indicó hemodiafiltración con ánimo de acelerar la eliminación del tóxico. Otros grupos emplean hemofiltros adsorbentes de cafeína⁷ en su tratamiento, que no están disponibles en nuestra unidad. Las características químicas de la cafeína (bajo peso molecular, solubilidad alta, pobre unión a proteínas, estado aniónico) facilitan su eliminación con ayuda de las técnicas de depuración renal. Si analizamos de modo teórico la cinética de la cafeinemia del primer caso, el hecho de que a las 10 h de tratamiento existan casi 46 mcg/mL en el efluente, hace suponer que en plasma sería aproximadamente de 57,5 mcg/mL (asumiendo una fracción libre de proteínas del 75%), y que por lo tanto la semivida en este paciente superaría las 9 horas; mediante el tratamiento de hemodiafiltración empleado (3 l/h) se eliminaron en el efluente en torno a los 3 gramos durante 24 h, constituyendo la fuente de aclaramiento de la molécula más efectivo.

Conclusiones

La intoxicación grave por CF requiere ingreso en SMI, monitorización estricta al menos 24 h y en casos graves, las técnicas de depuración renal.

Bibliografía

1. Pardo R, Alvarez Y, Barral D, Farré M. Cafeína: un nutriente, un fármaco, o una droga de abuso. *Adicciones*. 2007;19: 225-38.
2. Schmidt B, Roberts R, Davis P, Doyle L, Barrington R, Ohlsson A, et al. Caffeine therapy for apnea of prematurity. *N Engl Med*. 2006;354:2112-21.
3. Steer PA, Henderson-Smart Dj. Cafeína versus teofilina para la apnea en neonatos prematuros (Revisión Cochrane traducida). En: La Biblioteca Cochrane Plus, 2008 Número 2 [consultado 20 Abr 2012]. Oxford: Update Software Ltd. Disponible en: <http://www.update-software.com>. (traducida de The Cochrane Library, 2008 Issue 2. Chichester, UK: John Wiley & Sons, Ltd).
4. Kapur R, Smith M. Treatment of cardiovascular collapse from caffeine overdose with lidocaine, phenylephrine, and hemodialysis. *Am Jour of Emerg Med*. 2009;27:253. <http://dx.doi.org/10.1016/j.ajem.2008.06.028>, e3-6.
5. Kerrigan S, Lindsey T. Fatal caffeine overdose: Two case reports. *Forensic Science International*. 2005;153:67-9.
6. Aguilar A. Contribución de la farmacocinética al estudio de la función hepática en la cirrosis Universidad Complutense de Madrid. Facultad de farmacia. Hospital del aire. Tesis doctoral. 1992. p. 52-70.
7. Vidal F. Remoción de tóxicos XIII Congreso argentino de toxicología. *Acta Toxicol Argent*. 2003;11:64-104.

B. Fernandez-Miret, S. Castaño Ávila*, J. Maynar Moliner, M. Iturbe Rementería, H. Barrasa González y E. Corral Lozano

Servicio Medicina Intensiva, Hospital Universitario Araba-Sede Santiago, Vitoria, España

* Autor para correspondencia.

Correo electrónico: sergio.castanoavila@osakidetza.net (S. Castaño Ávila).

<http://dx.doi.org/10.1016/j.medin.2012.07.006>

Fracaso multiorgánico secundario a síndrome compartimental intraabdominal debido a hematoma de la vaina de los rectos

Multiorgan failure secondary to intraabdominal compartmental syndrome due to rectus muscle sheath hematoma

Sr. Editor:

El hematoma espontáneo de la vaina de los rectos (HVR) es de una entidad relativamente infrecuente en la práctica clínica que en la mayoría de los casos se manifiesta como formas leves y no complicadas¹. El principal factor de riesgo para su desarrollo es la terapia anticoagulante^{2,3}. Debido al elevado número de pacientes que reciben este tratamiento y a que generalmente se trata de cuadros que no se registran, es probable que su incidencia real esté infraestimada. Sin

embargo, se trata de una entidad con posibles consecuencias fatales, como el desarrollo de un síndrome compartimental intraabdominal (SCIA) y el shock hipovolémico^{4,5}. Su presencia puede plantear verdaderos retos terapéuticos ya que no existen pautas bien definidas al respecto y algunos de los gestos terapéuticos asociados no tienen una utilidad contrastada.

Presentamos el caso de un paciente en tratamiento con anticoagulantes que presentó un HVR con desarrollo de un síndrome compartimental intraabdominal (SCIA) y fracaso multiorgánico secundario.

Paciente varón de 80 años, con antecedentes de hipertensión arterial, dislipemia, accidente cerebrovascular transitorio y trombosis venosa profunda 3 meses antes, motivo por el que se encontraba en tratamiento con heparina de bajo peso molecular subcutánea a dosis de 80 mg/12 h, que consulta a urgencias por tumoración abdominal dolorosa bajo una de las zonas habituales de punción en región periumbilical. El resto de la exploración física era anodina salvo leve palidez mucocutánea.

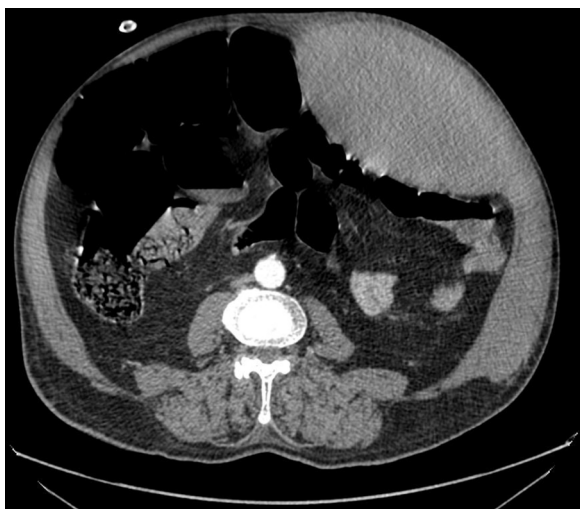

Imagen 1 Gran hematoma de la vaina de los rectos con extensión lateral.

A su llegada el paciente se encuentra con TA: 89/65 mmHg, FC: 128 x', FR: 20x', pulsioximetría: 99% (basal), hematócrito: 37% y creatinina sérica: 0,9 mg/dl. Se administra fluidoterapia consiguiendo una TA de 140/90 y una FC de 100x'. Se realiza una TAC abdominal donde se evidencia un gran hematoma del recto anterior izquierdo de 12 x 11 cm con signos de sangrado activo en fase arterial (*imagen 1*). Se decide realizar aortografía abdominal (*imagen 2*) en la que se aprecia sangrado a nivel de la arteria epigástrica inferior izquierda procediéndose a su embolización cesando el sangrado. En las 6 h posteriores al procedimiento se objetiva un abdomen más distendido y poco depresible a la palpación moderada, con necesidad de oxigenoterapia con mascarilla de alta concentración de oxígeno y oligoanuria. Asimismo, una TA: 82/60, FC: 136x', FR: 30 x', GA (FIO2 1): Ph: 7,10, Pco2: 45, PO2: 90, HCO3: 11, EB: -17, hematocrito: 26%, creatinina sérica: 2,1 mg/dl y oliguria. Se realiza nueva TAC objetivándose persistencia del hematoma que se extiende hacia la musculatura lateral y el espacio prevesical de Retzius. A pesar de fluidoterapia intensa, inicio de aminas vasoactivas y ventilación mecánica el paciente permanece en una situación de shock, insuficiencia renal anúrica e insuficiencia respiratoria grave. Ante este cuadro clínico y dado que en ese momento la presión intraabdominal (PIA) indirecta era de 35 cm de H₂O se realiza laparotomía descompresiva urgente con colocación de dispositivo ABThera™ (terapia de presión negativa para abdomen) y posterior ingreso en la UCI.

Durante su estancia en la UCI presenta una mejoría hemodinámica, renal y respiratoria progresiva no requiriendo técnicas de depuración extrarrenal. Al cuarto día es posible el retiro de las aminas vasoactivas. La laparostomía se puede cerrar el 6.º día de evolución. A los 7 d es extubado. Finalmente es dado de alta a la planta de hospitalización convencional donde la evolución fue satisfactoria objetivándose una resolución muy significativa en TAC de control a las 6 semanas.

El tratamiento de los hematomas de bajo grado en pacientes hemodinámicamente estables suele ser conservador incluyendo analgesia adecuada, sueroterapia,

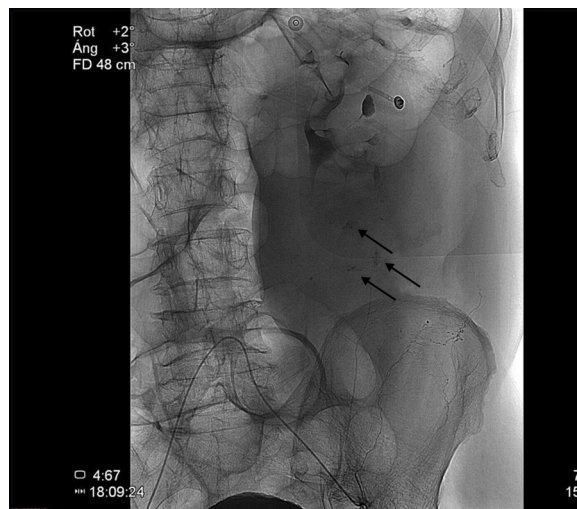


Imagen 2 Las flechas indican pequeños puntos de extravasación de contraste a partir de la arteria epigástrica inferior izquierda.

transfusiones, reposo y tratamiento de los factores desencadenantes^{1,2,6,7}.

En casos de grados más avanzados o inestabilidad hemodinámica la embolización supraselectiva de las ramas epigástricas mediante arteriografía^{2,7,8}. El tratamiento quirúrgico del hematoma es una opción en desuso que queda relegada a aquellos casos en que persiste una mala evolución^{1,2,8}.

El SCIA en el contexto de un HVR fue inicialmente descrito por O'Mara en 2003 y habiéndose documentado únicamente 4 casos más en la literatura médica⁴⁻⁹. Se trata de una complicación grave que debe sospecharse en aquellos casos en que, a pesar de no haber evidencia de hemorragia activa, el paciente presenta una evolución tórpida, especialmente si coexiste insuficiencia renal. Si bien la monitorización indirecta de la PIA no es la medida más precisa, puede ser extremadamente útil incluso para definir una actitud terapéutica. En caso de instaurarse en el contexto de un HVR, la laparotomía descompresiva de emergencia con cierre diferido es el tratamiento de elección, como se realizó en nuestro caso⁴. Sin embargo, su realización no está exenta de riesgos ya que existe el riesgo de apertura de las estructuras continentes del hematoma, especialmente si este sobrepasa la línea media. Si bien la aplicación de sistemas de laparostomía con presión negativa ha demostrado su utilidad en SCIA de otros orígenes¹⁰, hasta la fecha no se había comunicado su uso en un caso como el que se describe. Su uso aporta, además de la retirada de material exudativo potencialmente contaminable, una disminución relativa de la presión intraabdominal debido a la aspiración que podría ser beneficiosa.

Bibliografía

1. Osinbowale O, Bartholomew JR. Rectus sheath hematoma. *Vasc Med.* 2008;13:275-9.
2. Nourbakhsh E, Anvari R, Nugent K. Abdominal wall hematomas associated with low-molecular-weight heparins: an important complication in older adults. *J Am Geriatr Soc.* 2011;59:1543-5.

3. Losco G, Pulusu SS, Pfeifer M. Rectus sheath haematoma: an anticoagulation dilemma. *N Z Med J.* 2009;11:94–6, 122 (1307).
4. O'Mara MS, Semins H, Hathaway D, Caushaj PF. Abdominal compartment syndrome as a consequence of rectus sheath hematoma. *Am Surg.* 2003;69:975–7.
5. Davutoglu V, Kervancioglu S, Sezen Y. Large rectus muscle hematoma with intraperitoneal bleeding and fatal abdominal compartment syndrome complicating anticoagulant therapy. *Clin Appl Thromb Hemost.* 2005;11:109–11.
6. Berná JD, Zuazu I, Madrigal M, García-Medina V, Fernández C, Guirado F. Conservative treatment of large rectus sheath hematoma in patients undergoing anticoagulant therapy. *Abdom Imaging.* 2000;25:230–4.
7. Tseng GS, Liau GS, Shyu HY, Chu SJ, Ko FC, Wu KA. Expanding refractory rectus sheath hematoma: a therapeutic dilemma. *Diagn Interv Radiol.* 2012;18:139–41.
8. Rimola J, Perendreu J, Falcó J, Fortuño JR, Massuet A, Branera J. Percutaneous arterial embolization in the management of rectus sheath hematoma. *AJR Am J Roentgenol.* 2007;188:W497–502.
9. Jafferbhoy SF, Rustum Q, Shiwani MH. Abdominal compartment syndrome - a fatal complication from a rectus sheath haematoma. *BMJ Case Rep.* 2012. 2012;2, <http://dx.doi.org/10.1136/bcr.12.2011.5332>.
10. Chiara O, Cimbanassi S, Boatí S, Bassi G. Surgical management of abdominal compartment syndrome. *Minerva Anestesiol.* 2011;77:457–62.

M. Cremades*, B. Garcés, F. Arméstar y J.M. Balibrea

Cirugía General, Hospital Germans Trias i Pujol, Badalona, Barcelona, España

* Autor para correspondencia.

Correo electrónico: Lolo.cremades@hotmail.com
(M. Cremades).

<http://dx.doi.org/10.1016/j.medin.2012.09.004>

Sobredosis letal accidental de colchicina

Accidental fatal colchicine overdose

Se presenta el caso de un varón de 52 años que acude a Urgencias por cuadro de diarrea líquida y dolor abdominal. El paciente había interpretado erróneamente la dosis de colchicina que debía tomar ante una posible podagra gotosa, autodiagnosticada, que padecía el día antes de un torneo de golf. Por dicho error ingirió 40 comprimidos de 1 mg de colchicina (0,6 mg/kg) en las 8 h previas. A su llegada a urgencias se le administra carbón activado en dosis única y posteriormente en dosis repetidas e ingresa en la UCI estable hemodinámicamente, con persistencia de diarrea y sin otras alteraciones, siendo su exploración física normal.

En las primeras 24 h presenta leucocitosis reactiva marcada, citolisis hepática, rabdomiolisis y deterioro de función renal. En las siguientes 36 h desarrolla fallo cardiovascular y respiratorio, precisando de intubación y ventilación mecánica a las 48 h por hipoxemia e inicio de perfusión de vasoactivos e inotropos con noradrenalina y dobutamina (tabla 1). Evoluciona a síndrome de distress respiratorio agudo con relación P_aO_2/FiO_2 150 con F_iO_2 60% y PEEP de 10 cm H_2O .

La monitorización hemodinámica invasiva (sistema PiCCO®, PULSION Medical Systems AG) muestra datos de shock mixto cardiogénico y distributivo. Se realiza ecocardiograma transtorácico que evidencia depresión miocárdica sin trastornos de contractilidad segmentaria, atribuible a efecto cardiotóxico, presentando elevación de troponina I. Aparece trombopenia y leucopenia progresivas, acidosis metabólica y fallo renal agudo oligúrico que precisa de terapias de depuración extracorpórea con hemodiafiltración venovenosa continua mal tolerada por inestabilidad hemodinámica acusada. Posteriormente, aparece fallo hepático y coagulopatía (tabla 1). Desarrolla síndrome febril y agranulocitosis que se interpreta como sepsis y que se trata con linezolid, cefepime, amikacina y fluconazol tras toma de cultivos y con factor estimulante de colonias de gra-

nulocitos. Evoluciona a fallo multiorgánico refractario a medidas de soporte, falleciendo a las 92 h del ingreso. Se recibe post mórtem el resultado de los cultivos, identificando como agentes etiológicos de shock séptico *Escherichia coli* y *Streptococcus parasanguinis* en hemocultivos y *Enterococcus faecalis* en urocultivo, sensibles a antibioterapia pautada.

La colchicina es un alcaloide natural liposoluble derivado de plantas como la *Colchicum autumnale* y la *Gloriosa superba*. Se emplea como medicamento en el tratamiento de la artritis gotosa aguda y recurrente, fiebre mediterránea familiar, esclerodermia y amiloidosis secundaria entre otras enfermedades^{1,2}. Sus efectos antiinflamatorios se basan en su capacidad antimitótica al interferir en el ensamblaje del citoesqueleto mediante la unión reversible y selectiva a la tubulina, componente fundamental de los microtúbulos. Inhibe la mitosis, la fagocitosis y la migración leucocitaria secundaria al depósito tisular de cristales de ácido úrico. Además, disminuye la producción de ácido láctico leucocitario y consecuentemente la precipitación de los cristales de urato¹⁻³. También interviene en la cadena de producción de prostaglandinas modulando la actividad de COX-1 y COX-2⁴. La semivida de eliminación varía de 4 a 30 h, aumentando en caso de enfermedad hepática, renal o empleo concomitante con inhibidores enzimáticos¹⁻³.

La colchicina tiene un estrecho margen terapéutico, no aconsejándose en la actual ficha técnica del medicamento de la Agencia Española del Medicamento y Productos Sanitarios (AEMPS) más de 2 mg en 24 h hasta un máximo de 4 d⁵. La intoxicación aguda es poco frecuente pero de alta morbimortalidad. Entre los factores de riesgo que pueden originar intoxicaciones agudas accidentales están el fácil acceso por parte de los pacientes al fármaco para automedicación o la ingesta de las plantas ricas en alcaloide en forma de ensaladas¹. Dosis superiores a 0,4 mg/kg producen cuadros graves e incluso letales y mayores a 0,8 mg/kg suelen ser mortales, aunque se han descrito casos de supervivencia tras la presunta ingesta de 350 mg⁶. Existe gran variabilidad entre la dosis ingerida y clínica, explicándose