

## Vendaje compresivo en pacientes en estado vegetativo

### Compressive bandaging in vegetative state patients

Sr. Director:

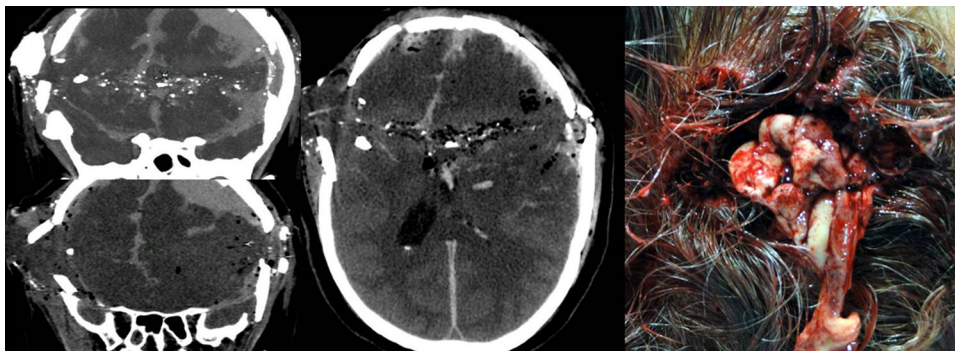
Hemos leído con mucho interés el artículo titulado «Craneoplastia con vendaje. Nuevas formas de limitación del tratamiento de soporte vital y donación de órganos»<sup>1</sup>. Los autores describen el uso del vendaje compresivo craneal en pacientes con pronóstico infausto, donde la craneotomía descompresiva<sup>2</sup> no cumple su función e impide la muerte natural del paciente en una situación crítica como la de descontrol irreversible de la autorregulación cerebral.

Queremos agradecer a los autores el interesante análisis ético legal de esta actuación, magníficamente ordenada y documentada, mostrándonos totalmente de acuerdo con ellos. Esta práctica ha sido utilizada en nuestro centro por los autores en casos seleccionados, aunque la obtención de consentimiento informado la realizamos en el contexto de

la limitación del esfuerzo terapéutico, que lo entendemos como un proceso más amplio y no como un procedimiento separado.

Consideramos que nuestra misión es intentar mejorar la evolución natural de la enfermedad y, en casos como el descrito y en nuestra experiencia, el aumento de la supervivencia en pacientes con extensas lesiones cerebrales que progresarán, en el mejor de los casos, a estado vegetativo no tiene sentido<sup>2-4</sup>. Por otra parte, facilitar una progresión rápida a la situación de muerte encefálica<sup>3</sup>, además de las implicaciones de sufrimiento familiar por una larga agonía y el coste inherente al manejo tanto sanitario como de soporte, tiene profundas implicaciones en la obtención de tejidos para la donación.

Pero además consideramos que puede extenderse a otros supuestos en los que la situación de descompresión no es secundaria sino primaria, como ocurre en los traumatismos craneoencefálicos con estallido y/o las lesiones por arma de fuego con munición de grueso calibre (fig. 1), excepcionales en nuestra práctica habitual. Estos pacientes presentan aun menos dudas sobre la irreversibilidad del proceso de daño encefálico.



**Figura 1** Extensa lesión cerebral secundaria a traumatismo penetrante por arma de fuego, que además produce descompresión ósea y extrusión de contenido encefálico. LET incluyendo compresión elástica craneal que progresó a muerte encefálica, siendo el paciente donante multiorgánico.

## Bibliografía

1. Escudero D, Cofiño L, Gracia D, Palacios M, Casares M, Cabré L, et al. Cranioplasty with bandaging. New forms of limitation of life support and organ donation. *Med Intensiva*. 2013;37:180–4.
2. Boto GR, Gómez PA, De La Cruz J, Lobato RD. Severe head injury and the risk of early death. *J Neurol Neurosurg Psychiatry*. 2006;77:1054–9.
3. Mayorga MJ, Márquez J, Segovia C, Rivero M. Muerte encefálica y tumor cerebral. ¿Cuándo un donante puede ser candidato? En: Actualizaciones en trasplantes. Sevilla: Hospital Universitario Virgen del Rocío; 2010.
4. Marquez-Rivas J. Procedimientos terapéuticos en el hematoma subdural y epidural. *Medicine*. 2007;9:4708–11.

M. Rivero-Garvía<sup>a,\*</sup>, M.J. Mayorga-Buiza<sup>b</sup>, G. Rodríguez-Boto<sup>c</sup>, T. Aldabó-Pallas<sup>d</sup> y J. Márquez Rivas<sup>b</sup>

<sup>a</sup> Servicio de Neurocirugía, Hospitales Universitarios Virgen Macarena y Virgen del Rocío, Sevilla, España

<sup>b</sup> Servicio de Anestesiología, Hospitales Universitarios Virgen Macarena y Virgen del Rocío, Sevilla, España

<sup>c</sup> Servicio de Neurocirugía, Hospital Universitario Clínico San Carlos, Madrid, España

<sup>d</sup> Servicio de Cuidados Críticos y Urgencias, Hospitales Universitarios Virgen Macarena y Virgen del Rocío, Sevilla, España

\* Autor para correspondencia.

Correos electrónicos: [monicargarvia@eresmas.com](mailto:monicargarvia@eresmas.com), [monica.rivero.sspa@juntadeandalucia.es](mailto:monica.rivero.sspa@juntadeandalucia.es) (M. Rivero-Garvía).

<http://dx.doi.org/10.1016/j.j.medin.2013.05.004>