

Hipoxemia grave por *shunt* intracardiaco secundario a trombosis de prótesis tricuspídea



Severe hypoxemia due to intracardiac shunting secondary to thrombosis of a tricuspid valve prosthesis

La trombosis valvular protésica (TVP) es una complicación poco frecuente, pero muy grave tras la implantación de una válvula mecánica. Se ha descrito una incidencia anual global del 0,5-6%, y de hasta un 20% en la posición tricúspide¹. Esta mayor presentación puede estar justificada por el flujo más lento y menor presión en cavidades derechas. De todas formas el factor etiológico más importante es la anticoagulación inadecuada². Presentamos el caso de un *shunt* intracardiaco derecha-izquierda a través de un foramen oval permeable e hipoxemia severa secundario a una TVP tricuspídea.

Se trata de un varón de 27 años, portador de prótesis mecánica tricúspide por válvula displásica desde hacía 4 años, sin otros antecedentes. Acude a urgencias por cuadro sincopal, refiriendo astenia y disnea durante 3 semanas. Los últimos controles del cociente internacional normalizado (INR) se encontraban por debajo de rango de anticoagulación (1,2 y 1,4). A la exploración presenta buen estado general, encontrándose afebril, eupneico, manteniendo una saturación de O₂ por pulsioximetría del 94%, normotenso (TA 110/72 mmHg) y auscultación cardiaca rítmica con soplo en foco tricuspídeo. Se realiza una analítica donde destaca un INR de 1,5 y un electrocardiograma con taquicardia sinusal a 100 lpm con signos de crecimiento de cavidades derechas. En la ecocardiografía transtorácica (ETT) se aprecian signos de trombosis protésica con un oclisor fijo en posición cerrada y el otro fijo en semiapertura, con gradiente auriculoventricular tricuspídeo medio de 13 mmHg (previo de 5 mmHg) y una disfunción biventricular moderada (FEVI 35-40%). Ingresa en UCI en situación clínica estable para realización de fibrinólisis sistémica con activador de plasminógeno tisular recombinante a dosis de 100 mg infundidos en 2 h, seguido de anticoagulación con heparina sódica y antiagregación con AAS. A las 24 h sufre un empeoramiento súbito con hipoxemia grave (PaO₂/FiO₂ 50 mmHg) e hipotensión arterial (TAS 80 mmHg), obligando a conexión a ventilación mecánica y administración de fármacos vasoactivos. Ante la clínica y la fibrinólisis reciente se sospecha de tromboembolismo pulmonar agudo (TEP) y se administra nueva fibrinólisis con 40 mg de tenecteplase en bolo por su rapidez de actuación y la gravedad del enfermo, produciéndose leve mejoría del intercambio gaseoso (PaO₂/FiO₂ 122 mmHg). Se realiza nueva ETT urgente que muestra persistencia de la disfunción protésica con gradientes elevados (gradiente medio de 14 mmHg) sin otros hallazgos. Durante los 3 días posteriores se mantiene más estable, en ventilación mecánica con persistencia de la hipoxemia moderada (PaO₂/FiO₂ = 150 mmHg) y con apoyo de noradrenalina y dobutamina a dosis bajas, decidiéndose aplazar la cirugía de sustitución valvular hasta conseguir mayor estabilidad. En las siguientes 72 h y a pesar

del incremento de las medidas de tratamiento con ventilación protectora, maniobras de reclutamiento y colocación en posición de prono, evoluciona de forma desfavorable a hipoxemia severa refractaria (PaO₂/FiO₂ 60 mmHg). En las radiografías de tórax no se observan hallazgos patológicos por lo que se realiza una tomografía computarizada (TC) en la que se identifica un infiltrado alveolar en lóbulo inferior derecho sugerente de neumonía e importante cardiomegalia a expensas de una aurícula derecha (AD) dilatada (fig. 1A), sin signos de TEP. Dado que los hallazgos no justificaban el grado de hipoxemia se realiza una ecocardiografía transesofágica (ETE) en la que se vio una AD aneurismática muy dilatada (fig. 1B) con un foramen oval permeable (FOP) que condicionaba un *shunt* derecha-izquierda (fig. 2), persistiendo la TVP. Se procede a cirugía emergente con PaO₂/FiO₂ de 40 mmHg que obliga a realizar inicialmente un *bypass* bifemoral parcial para oxigenación y, posteriormente, completo doble cava. Se realiza cierre del FOP y sustitución de la prótesis trombosada por otra modelo St. Jude. El postoperatorio transcurrió de manera satisfactoria, si bien desarrolló encefalopatía moderada que retrasó la extubación hasta el 5.º día del postoperatorio, y una disfunción renal aguda oligúrica. Fue dado de alta de UCI tras 21 días de ingreso asintomático y sin secuelas.

La TVP es poco frecuente, pero su morbimortalidad es elevada, requiriendo tratamiento de urgencia. La clínica depende de la rapidez de instauración de la obstrucción valvular, pudiendo ser brusca con insuficiencia cardiaca y edema pulmonar, hipoperfusión o *shock*, o más insidiosa con signos de disfunción derecha acompañada de soplo diastólico y/o ausencia de *clicks* protésicos³. El diagnóstico se realiza mediante ecocardiografía con imágenes de trombos, aumento del gradiente transvalvular y disminución en la amplitud de los movimientos de los discos y del área valvular. Aunque la ETT es rápida y efectiva, el método de elección para su diagnóstico sigue siendo la ETE⁴, y no hay datos acerca de la utilidad del ecocardiograma tridimensional. La fibrinólisis constituye el tratamiento de elección para la TVP tricuspídea, reservando la cirugía como tratamiento de rescate⁵. Las complicaciones tras la fibrinólisis son escasas, siendo infrecuente la embolización sistémica y las embolias pulmonares clínicas. No hay una recomendación específica sobre cuál es el fibrinolítico de elección, aunque el activador del plasminógeno tisular recombinante es el más empleado⁶. Su pronóstico es malo, con una mortalidad elevada incluso en aquellos pacientes tratados con fibrinólisis (12%)⁷. La prevalencia de FOP es de hasta el 27% en series de autopsias⁸, por ello la importancia de descartarlo precozmente en los casos que se sospeche *shunt* intracardiaco mediante realización de ETE. Aunque la mayoría de los casos constituye una entidad benigna, existen situaciones en las que el aumento de presión en las cavidades derechas condiciona la aparición de un *shunt* derecha-izquierda⁹, como el fallo ventricular derecho o la compresión mecánica de la aurícula derecha. Clínicamente se han descrito varios grados de afectación según la magnitud del *shunt*, desde hipoxemia leve hasta, como nuestro caso, hipoxemia grave que obliga a una corrección quirúrgica inmediata. En el caso que nos ocupa, la TVP produjo un aumento de presiones derechas que ocasionó el *shunt* derecha-izquierda con hipoxemia grave, siendo esta una complicación muy infrecuente

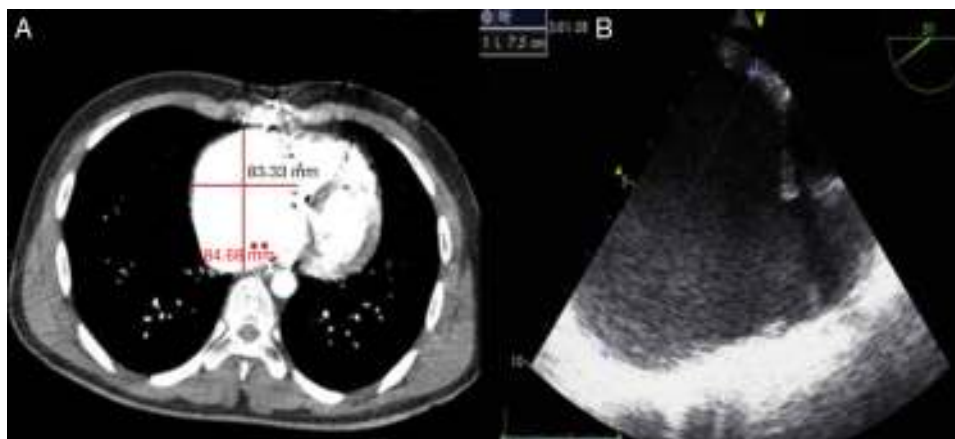


Figura 1 A) La TC torácica en la que se observa dilatación de AD con un diámetro de 84 × 63 mm. B) La ETE con dilatación de AD con un diámetro de 75 mm.

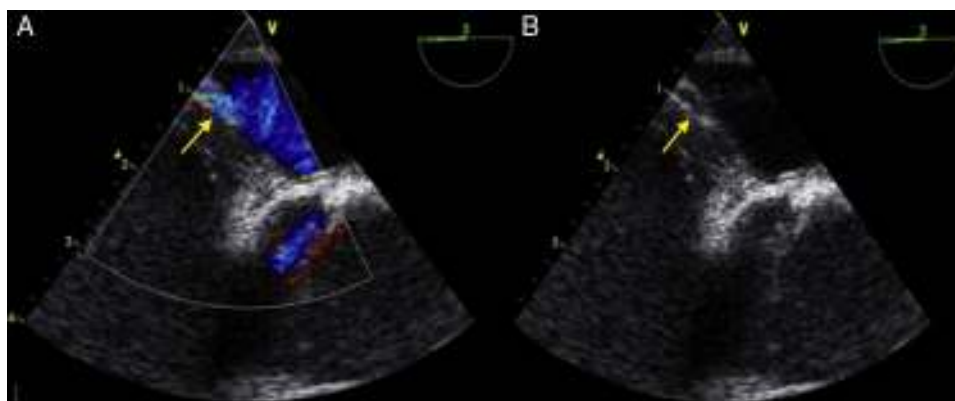

Figura 2 La ETE con Doppler color en la que se observa (flechas amarillas) un *shunt* derecha-izquierda (A) a través de un foramen oval permeable y el defecto en la pared interauricular (B).

tras revisar la literatura existente (hemos encontrado casos similares tras endocarditis sobre válvula tricúspide⁹ y un solo caso por obstrucción protésica¹⁰). Desconocemos si el FO estaba presente previamente o bien se repermeabilizó por el aumento de presiones, ya que no se realizó una ETE al ingreso. Concluimos haciendo hincapié en lo infrecuente de esta complicación, pero en la necesidad de tenerla presente ante una semiología similar a la de nuestro caso por la necesidad de llegar al diagnóstico y realizar el tratamiento quirúrgico adecuado.

Financiación

El presente trabajo no ha recibido subvención o soporte financiero de ningún tipo.

Conflicto de intereses

Todos los autores declaran no tener conflicto de intereses de ningún tipo y han cumplido todas las normas éticas pertinentes.

Bibliografía

1. Shapira Y, Sagie A, Jortner R, Adler Y, Hirsch R. Thrombosis of bileaflet tricuspid valve prosthesis: Clinical spectrum and role of nonsurgical treatment. *Am Heart J.* 1999;137:721–5.
2. Pérez JL, Perales N. Manejo de la anticoagulación en pacientes con prótesis valvulares. *Controversias. Med Intensiva.* 2003;27:232–9.
3. Kontos GJ, Scaf HV, Orszulak TA, Puga FJ, Pluth JR, Danielson GK. Thrombotic obstruction of disc valves: Clinical recognition and surgical management. *Ann Thorac Surg.* 1989;48:60–5.
4. Montorsi P, de Bernardi F, Muratori M, Cavoretto D, Pepi M. Role of cine-fluoroscopy, transthoracic and transesophageal echocardiography in patients with suspected prosthetic heart valve thrombosis. *Am J Cardiol.* 2000;85:58–64.
5. Nishimura RA, Otto CM, Bonow RO, Carabello BA, Erwin JP 3rd, Guyton RA, et al. 2014 AHA/ACC guideline for the management of patients with valvular heart disease: A report of the American College of Cardiology/American Heart Association Task Force on Practice Guidelines. *Circulation.* 2014;129:521–643.
6. Yi Zang D, Lozier J, Chang R, Sachdev V, Chen MY, Audibert J, et al. Case study and review: Treatment of tricuspid prosthetic valve thrombosis. *Int J Cardiol.* 2012;162:14–9.

7. Roudaut R, Lafitte S, Roudaut MF, Courtault C, Perron JM, Jaïs C, et al. Fibrinolysis of mechanical valve thrombosis, a single center study of 127 cases. *J Am Coll Cardiol.* 2003;41: 653–8.
8. Hagen PT, Scholz DG, Edwards WD. Incidence and size of patent foramen ovale during the first 10 decades of life: An autopsy study of 965 normal hearts. *Mayo Clinic Proc.* 1984;59: 17–20.
9. Bier A, Jones J, Lazar E, Factor S, Keefe D. Endocarditis of a tricuspid prosthesis causing valvular stenosis and shunting through a patent foramen ovale. *Chest.* 1986;90: 293–5.
10. Florent JM, Macq J, Jaumin P, Piette F, Kremer R. Opening of a foramen ovale caused by obstruction of a tricuspid valve disc prosthesis. *Arch Mal Coeur Vaiss.* 1977;70:291–4 [Article in French].

M. Redondo-Orts^{a,*}, L. Navarro-Guillamón^a, M. García-Delgado^a, J.L. Serrano-Martínez^b, I. Navarrete-Sánchez^a y M. Esteban-Molina^c

^a Servicio de Cuidados Críticos, Hospital Universitario Virgen de las Nieves, Granada, España

^b Servicio de Medicina Interna, Hospital Universitario Virgen de las Nieves, Granada, España

^c Servicio de Cirugía Cardíaca, Hospital Universitario Virgen de las Nieves, Granada, España

* Autor para correspondencia.

Correo electrónico: maria.redondo.orts@gmail.com (M. Redondo-Orts).

<http://dx.doi.org/10.1016/j.medin.2015.03.009>

Encefalitis por anticuerpos anti-NMDA secundaria a una infección por virus herpes simple



Anti-NMDA antibody encephalitis secondary to herpes simplex virus infection

Sr. Director:

Recientemente se ha descrito una encefalitis autoinmune por anticuerpos contra el receptor N-metil-D-aspartato (NMDAR) secundaria a una infección herpética^{1,2}. Este cuadro, que puede aparecer semanas después de la primoinfección herpética, y afecta a menudo a niños en forma de coreoatetosis y discinesia³, también puede aparecer en adultos con predominio de síntomas cognitivos y psiquiátricos, sin embargo, en adultos su asociación con infección herpética no está bien estudiada⁴. Presentamos un caso con estas características de aparición en una mujer adulta tras una encefalitis por virus herpes simple (VHS).

Mujer de 69 años, fumadora sin otros antecedentes que ingresa en el servicio de neurología por un cuadro de instauración subaguda de fiebre, asociado a trastorno de la memoria y del lenguaje. En la exploración neurológica destacaba la presencia de desorientación temporo-espacial, lenguaje escasamente fluido, sin obedecer órdenes, con repetición y nominación afectadas y sin signos meníngeos. El estudio analítico (hemograma, coagulación y bioquímica), así como la TAC craneal realizada fueron normales. Se realizó estudio del líquido cefalorraquídeo (LCR) que drenaba a presión normal, tenía aspecto cristalino y en el análisis del mismo 32 cel/ μ l de predominio mononuclear, 0,22 g/l de proteínas y glucosa normal. Ante la sospecha de encefalitis herpética se inició tratamiento con aciclovir a dosis de 10 mg/kg/8 h; la etiología del proceso se confirmó mediante la prueba de reacción en cadena de la polimerasa (PCR) por la presencia de virus herpes simple tipo 1 (VHS1) en el LCR. En las siguientes 24 h se realizó resonancia magnética cerebral (RNMC), que mostró una extensa lesión temporal con realce tras gadolinio (fig. 1). Inició crisis focales complejas

consistentes en movimientos mioclónicos hemifaciales con buena respuesta inicial al tratamiento con levetiracetam a dosis de 1.500 mg/12 h, sin embargo, tras la respuesta inicial se vuelven refractarias precisando ingreso en la unidad de cuidados intensivos (UCI) donde se asoció al tratamiento ácido valproico, con lo que se controlaron las crisis. Durante este ingreso precisó intubación y conexión a ventilación mecánica, se mantuvo estable, y al tercer día estaba

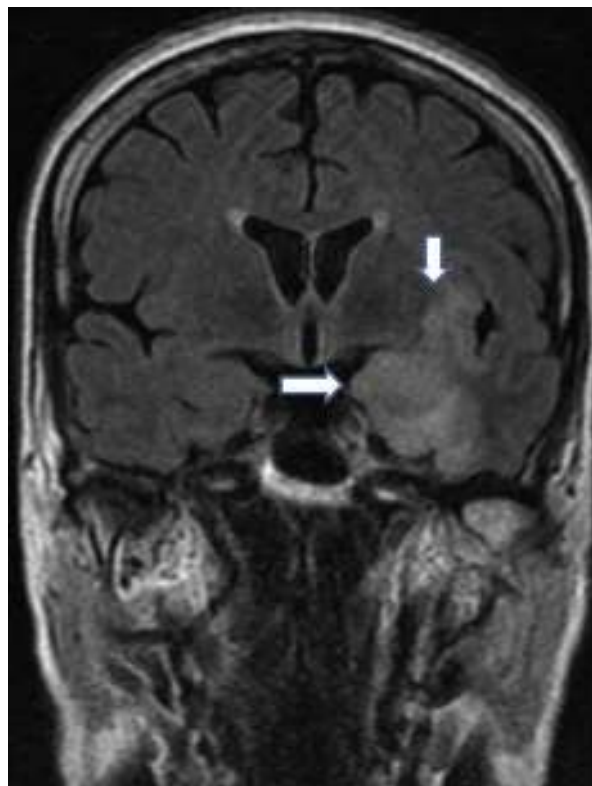


Figura 1 Área de hiperintensidad de señal subcortical en lóbulo temporal izquierdo que incluye a la ínsula y es más marcado a nivel de hipocampo, con moderado efecto masa por edema y realce tras administración de gadolinio.