



IMÁGENES EN MEDICINA INTENSIVA

Trombosis arterial y venosa masiva

Massive Arterial and Venous Thromboses



I. López-García*, R. Martín-Bermúdez y M. Porrás-López

Servicio de Medicina Intensiva, Hospital Universitario Virgen del Rocío, Sevilla, España

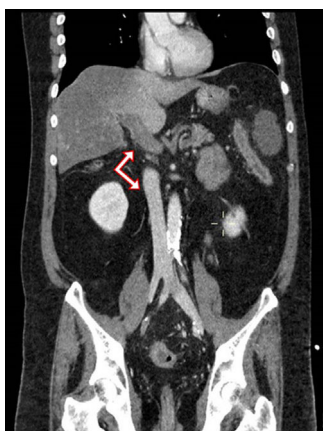


Figura 1

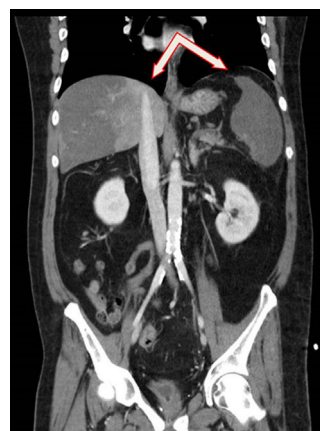


Figura 2

Paciente de 52 años con antecedentes de colitis ulcerosa, que consulta por dolor abdominal y rectorragia. En la analítica se evidencia marcada hepatólisis y alteración de la coagulación, con elevación de reactivos de fase aguda y acidosis metabólica, con lactato de 10 mmol/l. La TAC de abdomen objetiva trombosis arterial y venosa masiva (fig. 1). Se aprecia trombosis del tronco celiaco a nivel de la trifurcación, con trombosis de las arterias esplénica, gástrica izquierda y hepática común, y sus ramas, acompañada de extensa trombosis venosa portal, mesentérica superior y esplénica, con infartos masivos en hígado y bazo (fig. 2). El paciente evoluciona de forma desfavorable y fallece a los 3 días del ingreso, sin poder esclarecer la etiología del cuadro causante de la trombosis arterial y venosa.

Agradecimientos

Agradecimientos al Servicio de Medicina Intensiva del Hospital Virgen del Rocío.

* Autor para correspondencia.

Correo electrónico: isabellopez.80@hotmail.com (I. López-García).