



CARTAS CIENTÍFICAS

Encefalitis límbica: la gran desconocida



Limbic encephalitis: The great unknown

La encefalitis límbica (EL), descrita en 1960 por Brierley et al.¹, es una entidad clínica neurológica poco frecuente de curso subagudo que produce síntomas neuropsiquiátricos.

Presentamos el caso clínico de una mujer de 71 años con dislipemia, hipotiroidismo y carcinoma ductal de mama con exéresis radical, y actualmente en tratamiento con quimioterapia. Ingresó en el hospital por sepsis por *Staphylococcus aureus meticilin-sensible* (por infección del reservorio). Sufre de forma progresiva desorientación, habla repetitiva y somnolencia con evolución a *status epilepticus*, por lo que ingresó en el servicio de medicina intensiva (SMI). Se realizó tomografía computarizada (TC) craneal urgente, sin hallazgos significativos. A su ingreso presenta estado post-crítico, tras administración de benzodiazepinas intravenosas (iv), y temperatura de 38 °C; el resto de la exploración por aparatos resultó normal. En la analítica reseñar plaquetas $22 \times 10^9/l$, creatinina 3,5 mg/dl, urea 95 mg/dl, proteína C reactiva 15,6 mg/dl, resto normal. Se procedió a intubación orotraqueal y realización de punción lumbar (PL) con salida de líquido cefalorraquídeo (LCR) transparente a normopresión sin células, glucosa 68 mg/gl y proteínas 64 mg/dl (proteínas plasma 5,2 g/dl). Se iniciaron sedo-analgesia, fluidoterapia, levetiracetam, tratamiento antimicrobiano iv de amplio espectro, que incluyó aciclovir. Se aislaron en broncoaspirado y un hemocultivo *Klebsiella pneumoniae* productora de betalactamasas de espectro extendido, sin condensación en la radiografía de tórax; urocultivo y cultivo de LCR negativos. LCR con reacción en cadena de la polimerasa (PCR) para virus de herpes simple (VHS), citomegalovirus (CMV), virus varicela-zóster (VVZ) y virus Epstein-Barr (VEB) negativos, con citología negativa para células malignas. Serologías para virus de la inmunodeficiencia humana, hepatitis, VHS, CMV y VVZ negativas para infección activa. CA 125 elevado (180,3 U/ml); resto de marcadores tumorales normales. Anticuerpos (Ac) anti-DNA, antinucleares, c-ANCA y p-ANCA negativos. Hormonas tiroideas en rango dentro de la normalidad con tratamiento sustitutivo y Ac antiperoxidasa y antitiroglobulina negativos. Se realiza nueva TC con contraste que descartó enfermedad estructural, y PL de control con salida de líquido transparente a normopresión con perfil bioquímico normal sin células, y negativo para malignidad. Dado el bajo nivel de conciencia se realiza electroencefalograma (EEG) que es compatible con efecto

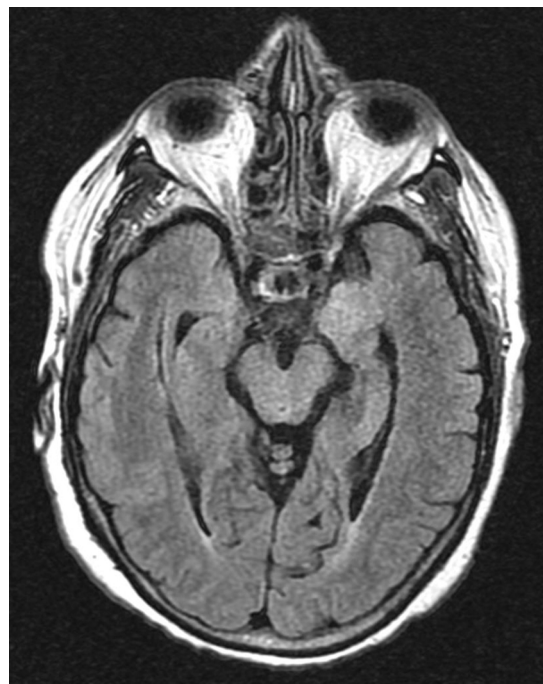


Figura 1 RMN cerebral, secuencia FLAIR. Hiperintensidad de señal en la región hipocámpica de ambos lóbulos temporales, de marcado predominio izquierdo.

de la sedación y resonancia magnética nuclear (RMN) cerebral con el siguiente resultado: en la secuencia potenciada en T2 hiperintensidad de la región hipocámpica de predominio izquierdo, en la secuencia en difusión se observa hiperintensidad con discreto descenso del coeficiente de difusión aparente (ADC) en la región hipocámpica del lóbulo temporal izquierdo. Tras la introducción de contraste paramagnético no se observan captaciones (figs. 1 y 2A y B).

Ante los datos clínicos y la neuroimagen característica se planteó el diagnóstico de EL; se solicitaron Ac onconeuronales en sangre y LCR (frente NMDA, IA-2, GAD, Hu, Yo, Ri, PNMA2, CV2, antifisina, titina, recoverina y SOX1) que fueron negativos. Se inició tratamiento con metilprednisolona iv 1 mg/kg/d con recuperación neurológica lentamente favorable. Alta del SMI a los 35 días y del hospital a los 20 días, después tratamiento con prednisona vía oral 1 mg/kg/d durante 3 meses, tras los cuales presentó recuperación neurológica «ad integrum».

El cuadro clínico de la EL se caracteriza por la aparición subaguda² de alteraciones neuropsiquiátricas diversas

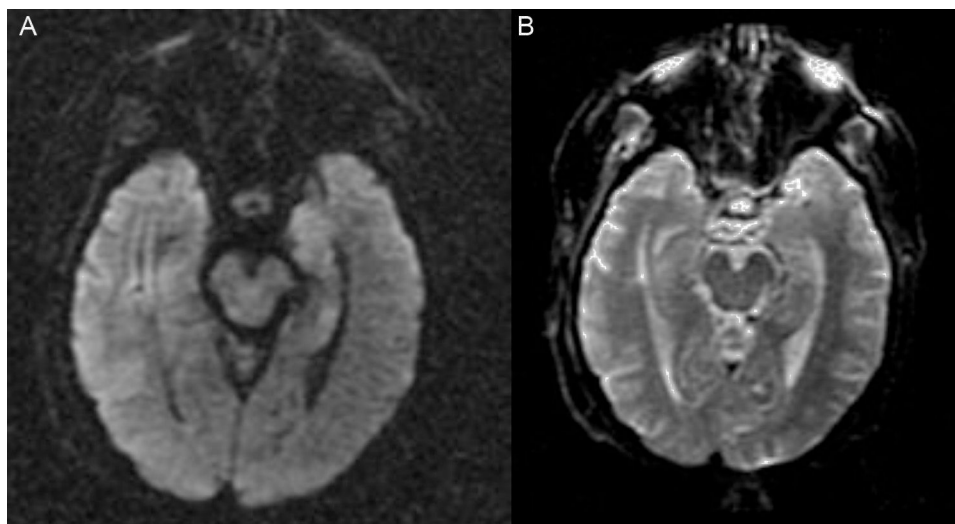


Figura 2 RMN cerebral ([A]: estudio en difusión, y [B]: coeficiente ADC). En el estudio de difusión muestra hiperintensidad con discreto descenso del coeficiente ADC en la región hipocámpica del lóbulo temporal izquierdo.

que incluyen, entre otras, deterioro cognitivo, convulsiones, depresión, irritabilidad, alucinaciones y pérdida de memoria reciente^{3,4}. En la mayoría de los casos el LCR⁵ muestra cambios inflamatorios con proteinorraquia y/o pleocitosis discretas, sin hallazgos patognomónicos. La TC⁵ habitualmente es normal, sin captación de contraste y la RMN cerebral⁵ en el 70% de los casos muestra hiperintensidad de ambos lóbulos temporales en forma asimétrica, especialmente en las secuencias T2 y FLAIR, que no realiza con contraste. El EEG puede mostrar lentitud temporal o difusa, espigas temporales, actividad convulsiva focal temporal o generalizada.

Actualmente se distinguen 3 variedades de EL⁶: paraneoplásica, viral e idiopática (autoinmune no paraneoplásica).

Nuestra paciente presenta datos clínicos asociados a pruebas complementarias altamente sugestivas de EL. Ante el contexto de inmunodepresión, y dado que la causa más común de EL es vírica, descartamos EL viral ante PCR negativa en LCR para VHS, CMV, VZV y VEB (sensibilidad y especificidad superiores al 95%)⁷. Se realizó diagnóstico diferencial con otras causas de encefalopatía con afectación del lóbulo temporal como esclerosis mesial, accidente cerebrovascular isquémico, neoplasia cerebral, encefalopatía de Hashimoto y encefalopatía lúpica.

El diagnóstico más probable, tomando en consideración estos datos, es una EL paraneoplásica⁸ (ELP). Se trata de una entidad poco frecuente (<1% de pacientes con cáncer) y entre el 60-70% de los casos la clínica neurológica precede a la identificación de la neoplasia incluso en años; los tumores más frecuentemente asociados con ELP son el carcinoma pulmonar de células pequeñas (50%), testicular (20%) y mama (8%).

El diagnóstico de esta entidad requiere la presencia de 4 de los siguientes criterios⁹: clínica compatible, exclusión de complicaciones neuro-oncológicas, intervalo menor de 4 años entre síntomas y diagnóstico del tumor y, al menos uno de los siguientes: a) cambios inflamatorios en LCR con citología negativa, b) RMN cerebral con cambios en lóbulo

temporal, c) identificación de Ac onco-neuronales^{6,10} en sangre o LCR, presentes entre el 50-60% de los casos con especificidad superior al 90%.

Nuestra paciente cumple todos los criterios diagnósticos salvo la detección de Ac onco-neuronales.

La EL es una entidad clínica poco frecuente e infra-diagnosticada, que debe tenerse presente en el diagnóstico diferencial del síndrome confusional de instauración subaguda. En la bibliografía médica hay pocos casos descritos de ELP, siendo excepcional tras el diagnóstico del proceso neoplásico.

El tratamiento de la ELP se basa en el control de los síntomas y el inicio de tratamiento oncoespecífico y/o inmunomodulador. Hasta un 50% de los pacientes no responden al tratamiento inmunomodulador de primera línea (corticoides, inmunoglobulinas iv o recambio plasmático, por separado o de forma combinada). En los casos refractarios, la administración de tratamiento de segunda línea (rituximab y ciclofosfamida solos o en combinación)¹⁰ permite la recuperación completa o con déficits mínimos en el 80% de los casos.

Bibliografía

1. Brierley JB, Corsellis JAN, Hierons R, Nevin S. Subacute encephalitis of later adult life. Mainly affecting the limbic areas. *Brain*. 1960;83:357-68.
2. Chandra SR, Seshadri R, Chikabasaviah Y, Issac TG. Progressive limbic encephalopathy: Problems and prospects. *Ann Indian Acad Neurol*. 2014;17:166-70.
3. Tuzün E, Dalmau J. Limbic encephalitis and variants: Classification, diagnosis and treatment. *Neurologist*. 2007;13:261-71.
4. Schott JM. Limbic encephalitis: A clinician's guide. *Practical Neurology*. 2006;6:143-53.
5. Lawn ND, Westmoreland BF, Kiely MJ, Lennon VA, Vernino S. Clinical, magnetic resonance imaging and electroencephalographic findings in paraneoplastic limbic encephalitis. *Mayo Clin Proc*. 2003;78:1363-8.

6. Graus F, Saiz A. Limbic encephalitis. An expanding concept. *Neurology*. 2008;70:500-1.
7. García-Moncó JC. Encefalitis aguda. *Neurología*. 2010;25 Supl 1:S11-7.
8. Graus F, Dalmau J. Paraneoplastic neurological syndromes. *Curr Opin Neurol*. 2012;25:795-801.
9. Gultekin SH, Rosenfeld MR, Voltz R, Eichen J, Posner JB, Dalmau J. Paraneoplastic limbic encephalitis: Neurological symptoms, immunological finding and tumour association in 50 patients. *Brain*. 2000;123:1481-94.
10. Casares-Vivas M, Portilla-Cuenca JC, Gallego-Teixeira I, Calderón-Pecellín A, Gallego-Curto E, Casado-Naranjo I. Encefalitis por anticuerpos anti-NMDA secundaria a una infección por virus herpes simple. *Med Intensiva*. 2015;40:193-5.

B. Sosa-Torres*, M.J. Prieto-Bragado, L.Á. Domínguez-Quintero, P. Fernández-Arroyo, E. Blasco-Ciscar y R. Cantó-Pérez

Servicio de Cuidados Intensivos, Hospital Marina Baixa, Alicante, La Vila Joiosa, España

* Autor para correspondencia.
Correo electrónico: bsosatorres@gmail.com
(B. Sosa-Torres).

<http://dx.doi.org/10.1016/j.medin.2016.06.001>
0210-5691/

© 2016 Elsevier España, S.L.U. y SEMICYUC. Todos los derechos reservados.

Utilidad de etomidato en paciente con síndrome de Cushing con hipertensión arterial e hipopotasemia graves



Usefulness of ethomidate in patients with Cushing syndrome with severe arterial hypertension and hypopotassemia

El síndrome de Cushing (SC) tiene una baja prevalencia en niños, y raramente es motivo de ingreso en la unidad de cuidados intensivos pediátricos (UCIP). No obstante, puede cursar con trastornos electrolíticos e hipertensión arterial (HTA) graves que comprometan la vida. Presentamos el caso de una lactante con SC, que ingresó en la UCIP por HTA e hipopotasemia graves, en la que se empleó etomidato para frenar la síntesis de cortisol.

Lactante de 14 meses remitida a nuestro hospital por sospecha de SC. Los padres refieren hipotonía desde los 8 meses de vida, aumento de peso en los últimos 4 meses, y rechazo de la ingesta reciente. Presenta rasgos fenotípicos de SC, hipotonía, irritabilidad y escasa relación con el medio. Se constata TA por encima del percentil 99 para su edad y talla (200/120 mmHg). En TC y en RM craneal se observa alteración de la sustancia blanca supratentorial en relación con edema, que en el contexto de la HTA grave, resulta compatible con síndrome de encefalopatía posterior reversible (PRES), y lesión hemorrágica en tálamo izquierdo. En ecocardiografía se observa hipertrofia del ventrículo izquierdo. Para controlar la TA se administró labetalol a dosis máximas (3 mg/kg/h), con posterior asociación de captopril, amlodipino y diuréticos. Mantiene hipopotasemia grave (2,3 mEq/l) y persistente a pesar de los aportes intravenosos elevados (12 mEq/kg/día).

El estudio hormonal confirma la sospecha de SC primario (cortisol libre urinario 7.578 $\mu\text{g}/\text{m}^2/24\text{h}$, cortisol plasmático 1.665 ng/ml). La determinación de ACTH (< 5 pg/ml) revela que se trata de un SC independiente de ACTH. En ecografía de abdomen, TC y RM craneales y de suprarrenales, no se objetiva enfermedad tumoral. El rastreo gammagráfico de receptores de somatostatina no apreció focos de

captación patológicos. Ante la persistencia de la HTA y la hipopotasemia, se instaura tratamiento con ketoconazol a dosis crecientes (200 mg/24 h) con escasa respuesta clínica y analítica (cortisol plasmático 1.548 ng/ml tras 72 h de tratamiento). No presentó hepatotoxicidad. Se asocia, entonces, etomidato a 0,03 mg/kg/h. Con ello se consigue la supresión parcial del eje adrenal, descendiendo el cortisol a 309 ng/ml a las 24 h del inicio de la perfusión, lo que supuso mejor control de la TA, consiguiendo retirar el labetalol. Igualmente, se normalizaron los valores de potasio, pudiendo disminuir los aportes intravenosos. El etomidato se mantuvo durante 5 días, permaneciendo los controles de cortisol plasmático entre 331-300 ng/ml. No obstante, en las últimas 48 h presenta *shock séptico* secundario a bacteriemia relacionada con catéter venoso central por *E. coli*, refractario a soporte vasoactivo y tratamiento esteroideo sustitutivo que motiva su fallecimiento.

En la necropsia, el estudio de las glándulas suprarrenales muestra hiperplasia nodular cortical bilateral. El gen PRKAR1A, asociado a la hiperplasia nodular pigmentaria¹ y único gen conocido en el SC en el lactante, resultó negativo.

El SC es poco frecuente en la infancia. Una vez confirmados los niveles elevados de cortisol plasmático, se investiga la fuente del mismo. La determinación de ACTH en plasma permite diferenciar el SC independiente de ACTH (< 5 pg/ml), del dependiente de ACTH (> 15 pg/ml). La RM y la TC son las pruebas de imagen de elección para localizar el posible tumor^{2,3}.

La cirugía supone el tratamiento de primera línea. El tratamiento médico es necesario en circunstancias de riesgo vital para el paciente, y que requieran un descenso rápido del cortisol, como alteraciones hidroelectrolíticas graves (hipokaliemia), HTA grave, inmunosupresión o alteraciones mentales⁵. Los principales agentes farmacológicos se basan en la inhibición enzimática de la esteroidogénesis adrenal, como el ketoconazol o la metirapona (los más empleados), aunque también existen antagonistas de los receptores de ACTH o la supresión de ACTH^{4,5}.

El ketoconazol es un derivado imidazólico que bloquea la síntesis de cortisol y es el más utilizado. Su principal efecto secundario es la hepatotoxicidad.

El etomidato es otro imidazol, empleado en la inducción anestésica y en la secuencia rápida de intubación. Algunos