



IMÁGENES EN MEDICINA INTENSIVA

Embolismo espontáneo multivisceral por cristales de colesterol, manifestado por *livedo reticularis*



Spontaneous multivisceral cholesterol crystal embolism presenting as *livedo reticularis*

P. Carmona Sánchez^{a,*}, M.T. González Serrano^b y J.M. Serrano Simón^a

^a Unidad de Cuidados Intensivos, Hospital Universitario Reina Sofía, Córdoba, España

^b Departamento de Patología, Hospital Universitario Reina Sofía, Córdoba, España

Disponible en Internet el 25 de octubre de 2016

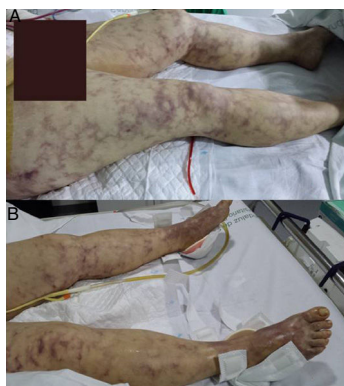

Figura 1 Imagen de *livedo reticularis* sobre miembros inferiores, primeras 24 h de ingreso. La afectación cutánea se extendía hasta el abdomen superior, caderas, glúteos y ambos pies con «dedos azules». En la imagen superior se aprecia drenaje, tras haber sido realizada laparotomía urgente con esplenectomía, gastrectomía y pancreatomecтомía por infartos multiviscerales.

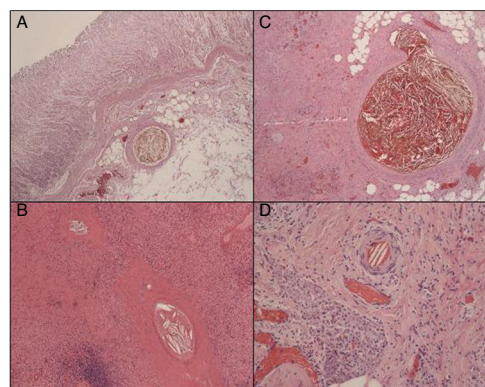


Figura 2 Histopatología: cristales de colesterol en el interior de la luz de las pequeñas arteriolas. A) Gástrico. B) Esplénico. C) Páncreas. D) Piel (tinción hematoxilina-eosina, $\times 10$).

Mujer de 47 años, hipertensa. Ingresó en UCI por dolor abdominal y *shock* con *rash* macular violáceo (figura 1). Analítica con leucocitos y función renal normales. Láctico 4,4 mmol/L. La TAC abdominal mostró hipoatenuación esplénica, pancreática y focal hepática. Se realizó laparotomía urgente que evidenció infartos-necrosis multiviscerales. Se realizó esplenectomía, pancreatomecтомía distal y gastrectomía. La biopsia demostró émbolos de cristales colesterol (ECC) (figura 2). La paciente se recuperó *ad integrum*. La mortalidad de ECC puede alcanzar hasta 65%. Suelen existir antecedentes de procedimientos cardiovasculares o tratamientos anticoagulantes-fibrinolíticos, ausentes en nuestra paciente. Presentamos un caso infrecuente de ECC espontáneo, manifestado por *livedo reticularis* e infartos multiviscerales. La afectación cutánea puede hacer reconocer ECC, aunque hay que excluir vasculitis y neoplasias. La biopsia de las lesiones dérmicas puede conducir al diagnóstico y al tratamiento quirúrgico curativo.

* Autor para correspondencia.

Correos electrónicos: purisympa@hotmail.com, jm.serranosimon@gmail.com (P. Carmona Sánchez).