



## CARTAS CIENTÍFICAS

### Lesión laríngea en el traumatismo cervical cerrado



### Laryngeal injury in closed cervical traumatism

La lesión laríngea secundaria a enfermedad traumática presenta una incidencia en EE. UU. de un caso por cada 30.000 pacientes<sup>1</sup>. El traumatismo laríngeo cerrado (TLC) es infrecuente, se asocia a peor pronóstico que el traumatismo penetrante y presenta una mortalidad hasta del 40%<sup>2</sup>. Dicho pronóstico se encuentra relacionado con el manejo de la vía aérea (VA), cuya mortalidad prehospitolaria es de hasta el 80%<sup>3</sup>, así como por las lesiones asociadas.

En nuestra unidad, atendimos 1.363 pacientes de 2012 a 2016, presentando 6 de ellos TLC de origen extrínseco. Las características generales, la exploración, manejo de VA, hallazgos radiológicos y tratamiento se recogen en la [tabla 1](#).

#### Caso 1

Accidente de motocicleta, trasladado con Venti-Mask, collarín rígido Philadelphia (CRP) e inmovilizador cervical lateral, refiriendo dolor en el cuello y presentando enfisema subcutáneo, vía aérea permeable (VAP) y estabilidad hemodinámica (EH). Durante el estudio radiológico desarrolló disnea con descenso de la saturación de oxígeno requiriendo intubación orotraqueal (IOT) con guía tipo FROVA<sup>®</sup> por Cormack-Lehane grado III. Se objetivó fractura trasversal sin desplazamiento de cartilago tiroides (CT) y del cartilago cricoides realizándose traqueostomía quirúrgica.

#### Caso 2

Paciente derivado de otro hospital, al cual acudió tras una reyerta refiriendo dolor, disfagia y disfonía, pero con VAP. La tomografía computarizada (TC) objetivó fracturas de CT con separación de 4 mm entre fragmentos y fractura-luxación de aritenoides ([fig. 1A](#)). Ante la ausencia de posibilidad quirúrgica en dicho centro se procedió a IOT reglada y traslado con CRP a nuestro hospital (donde se repitió TC por pérdida de imágenes, que confirmó los hallazgos descritos). Se contactó con otorrinolaringología (ORL), quienes procedieron a realizar cirugía para reducción abierta y fijación interna (RAFI).

#### Caso 3

Accidente de motocicleta, trasladado con mascarilla reservorio y CRP. Refería dolor y presentaba 2 heridas incisocontusas en la cara anterior del cuello con fuga de aire espontánea e importante enfisema subcutáneo. En la radiografía de tórax presentaba un neumotórax que cursó con EH pero con disnea progresiva, requiriendo drenaje torácico *in situ*. En la TC se apreció 3 líneas de fractura en CT y solución de continuidad de mucosa ([fig. 1B](#)). Fue trasladado con VAP directamente a quirófano para traqueotomía y RAFI.

#### Caso 4

Agresión física trasladada con mascarilla reservorio. Presenta edema facial y enfisema cervical, refiriendo dolor y disfonía. Ante el compromiso de VA se procede a IOT urgente con Airtraq<sup>®</sup> y guía tipo FROVA<sup>®</sup> por Cormack-Lehane grado IV. En la TC se apreció una fractura sagital de CT, enfisema cervical y neumomediastino por contigüidad ([fig. 1C](#)), por lo que comentado con ORL se decidió manejo conservador.

#### Caso 5

Caída de bicicleta refiriendo disfagia, disfonía y dolor cervical. Traslado con Venti-Mask e ICL. Se objetivó desviación traqueal e inflamación a dicho nivel, por lo que se colocó CRP. Con VAP, una fractura no desplazada de CT izquierdo se objetivó en la TC. ORL realizó fibroscopia poniendo de manifiesto un hematoma faríngeo e integridad de la cortical al nivel de la fisura del CT, motivo por el cual se decidió manejo conservador.

#### Caso 6

Tentativa de estrangulación, produciendo pérdida de conocimiento y relajación de esfínteres, motivo por el que acude al hospital tras la recuperación. Presentaba dolor cervical, disfonía y estridor laríngeo. Valorada en urgencias se administró hidrocortisona y se trasladó para TC con Venti-Mask 40%. En ella se apreció colapso de VA, secundario a hematoma y edema ([fig. 1D](#)), presentando tras estudio taquipnea, por lo que nos avisaron para valoración. Dada la posible dificultad para la IOT se preavisó y trasladó a quirófano para traqueostomía.

La incidencia de TLC supuso el 0,4% de nuestros ingresos. El dolor y la disfonía fueron los síntomas más frecuentes,

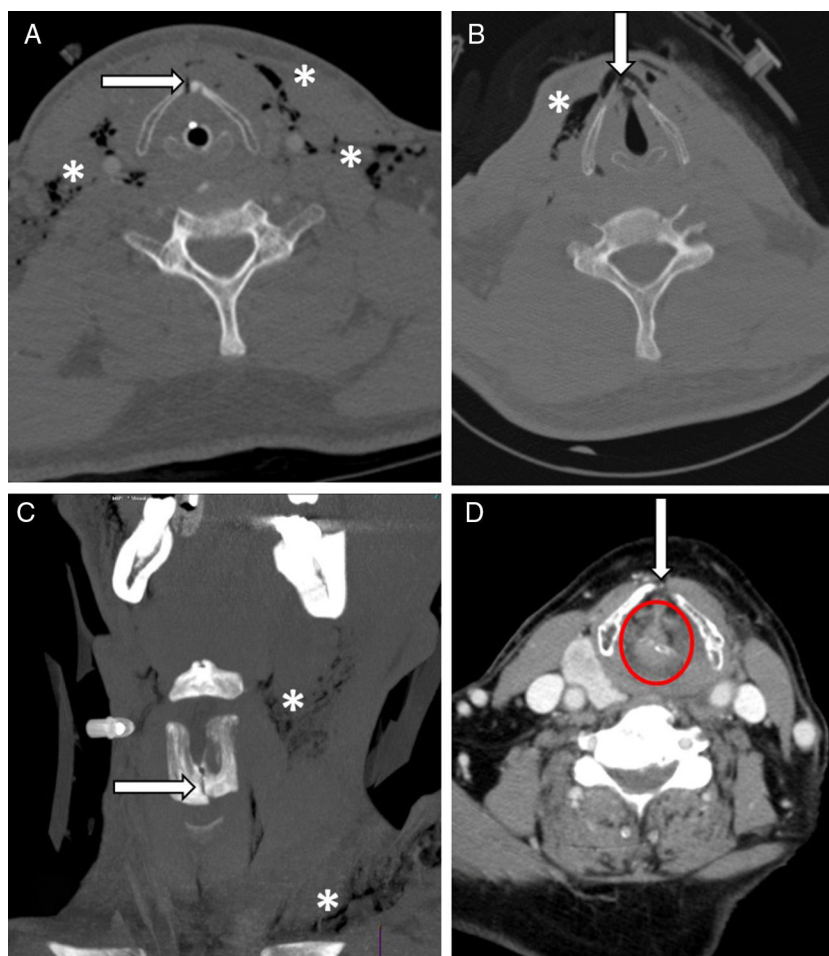
**Tabla 1** Características y lesiones de los pacientes: manejo clínico

N.º	Edad	Sexo	Causa	FR Sat. O <sub>2</sub>	TAS mm Hg	ISS	Clínica	Exploración cuello	Vía aérea	Schaefer Furhrman	Hallazgos radiológicos en tomografía computarizada	Tratamiento
1	41	V	Motocicleta	18 100% VM	126	24	Dolor	Inflamación, enfisema subcutáneo	Venti-Mask, IOT, Traqueostomía	III	Fractura transversal CT no desplazada Fractura de CC con aire ectópico y rotura de vía aérea 3. Luxación aritenocrioidea	Conservador <sup>a</sup> . Explorador
2	31	V	Agresión	17 98% IOT	120	20	Dolor, disfagia, disfonía	Inflamación	IOT	III	Fractura con abertura de 4 mm Fractura-luxación de aritenoides Enfisema subcutáneo laterocervicales	RAFI
3	35	V	Motocicleta	20 90% MR	134	22	Dolor	Incisión superficial, enfisema subcutáneo	Traqueostomía emergente	III	1. Fractura no desplazada de CT en 3 secciones con enfisema Mucosa con solución de continuidad	RAFI
4	30	V	Agresión	18 98% MR	126	21	Dolor	Inflamación severa, enfisema subcutáneo, hematoma	IOT	II	Fractura de cartilago sagital de CT con enfisema Fractura de cuernos posterosuperiores	Conservador <sup>a</sup> Explorador

**Tabla 1** (continuación)

N.º	Edad	Sexo	Causa	FR Sat. O <sub>2</sub>	TAS mm Hg	ISS	Clínica	Exploración cuello	Vía aérea	Schaefer Furhrman	Hallazgos radiológicos en tomografía computarizada	Tratamiento
5	42	V	Caída bicicleta	15 97% basal	130	14	Dolor, disfagia, disfonía	Desviación traqueal	Venti-Mask	II	1. Hematoma endolaríngeo menor < 50% calibre vía aérea 2. Fractura medial de CT	Conservador <sup>a</sup> Explorador
6	80	M	Estrangulamiento	26	150	9	Dolor, disfagia, estridor	Erosiones	Traqueostomía emergente	II	Aumento de espesor de pliegues aerpioglóticos, bandas ventriculares y cuerdas vocales con oclusión de vía aérea compatible con hematoma	Conservador <sup>a</sup> Explorador

<sup>a</sup> Reposo en cama, humidificación, Anti-H2 y corticoides.  
 CC: cartílago cricoides; CT: cartílago tiroides; FR: frecuencia respiratoria; IOT: intubación orotraqueal; ISS: *injury severity score*; M: mujer; MR: mascarilla reservorio; RAFI: reducción abierta y fijación interna; Sat. O<sub>2</sub>: saturación de oxígeno con aporte de oxígeno; T: traumatismo; TAS: tensión arterial sistólica; TCE: traumatismo craneoencefálico.;V: varón; VMask: venti-mask 40%.



**Figura 1** A. Caso 2. Fractura cartílago tiroides con apertura de 4 mm (flecha) y enfisema subcutáneo (asterisco). B. Caso 3. Fractura no desplazada de cartílago tiroides con solución de continuidad (flecha) y enfisema subcutáneo (asterisco). C. Caso 4: fractura sagital de cartílago tiroides con solución de continuidad (flecha) y enfisema cervical (asterisco). D. Caso 6: hematoma y edema con oclusión de vía aérea (flecha).

siendo el enfisema subcutáneo y el aumento de partes blandas los signos más característicos. Si bien, suelen ser los más frecuentes<sup>4</sup>, no siempre están presentes en la atención inicial, incluso la coexistencia de otras lesiones asociadas, como la presencia de neumotórax, pueden enmascarar y demorar el diagnóstico con las consiguientes consecuencias pronósticas<sup>5</sup>. Cinco de 6 pacientes asociaron otros traumatismos, siendo el maxilofacial el más frecuente, similar a lo evidenciado en la literatura<sup>6</sup>.

El manejo de la VA es prioritario en estos pacientes, primando el traslado al centro más cercano para el control de la misma en caso de urgencia. La forma de hacerlo continúa siendo controvertida, sin embargo, debemos diferenciar la existencia o no de compromiso respiratorio. No obstante, en situaciones de compromiso vital no existe una recomendación clara sobre su manejo. En nuestra experiencia empleamos protocolo de vía aérea difícil prevista para la IOT, recurriendo a la VA quirúrgica cuando no sea posible la primera y el paciente no pueda ser ventilado manualmente<sup>7</sup>. Debemos tener en cuenta que ambas técnicas, o la ventilación, pueden agravar las lesiones requiriendo de una sustitución en el aislamiento de la

VA tan pronto como sea posible mediante traqueostomía quirúrgica<sup>8</sup> o realizarse esta como primera técnica de aislamiento emergente, como sucedió en el 50% de nuestros pacientes.

Garantizada la VAP, el control cervical y la EH, se debe trasladar al paciente para estudio radiológico mediante TC. Todas las lesiones fueron grado II y III; en las que la fractura del CT se encontraba implicada en el 83,3% de los pacientes, por encima del 37% registrada por Becker et al.<sup>9</sup>. Sin embargo, pequeños hematomas o mínimas soluciones de continuidad en la mucosa laríngea pueden resultar complejas de apreciar en la radiología, por lo que la incidencia real del TLC pueda infraestimarse.

El tratamiento definitivo de las lesiones se orienta en función de la clasificación de Schaefer-Fuhrman. Los casos 2 y 3 requirieron cirugía emergente mediante RAFI, puesto que el tratamiento quirúrgico precoz de los pacientes con indicación quirúrgica ha demostrado un claro efecto beneficioso en su evolución, siendo en este punto donde radica la máxima importancia de atención en centro útil<sup>10</sup>.

Con nuestra serie de casos queríamos concluir que el TLC es una enfermedad infrecuente, en la que la sospecha

clínica, el manejo óptimo y precoz de la VA, así como la atención multidisciplinar en centro útil pudo influir favorablemente en el pronóstico de los pacientes.

## Bibliografía

- Schaefer SD. Acute management of external laryngeal trauma: A 27 year experience. *Arch Otolaryngol Head Neck Surg.* 1992;118:598-604.
- Atkins BZ, Abbate S, Fisher SR, Vaslef SN. Current management of laryngotracheal trauma: case report and literature review. *J Trauma Inj Crit Care.* 2004;56:185-90.
- Mandel JE, Weller GE, Chennupati SK, Mirza N. Transglottic high frequency jet ventilation for management of laryngeal fracture associated with airbag deployment injury. *J Clin Anesth.* 2008;20:369-71.
- MacFarlane P, Stranz C, MacKay S. Missed laryngotracheal rupture leading to delayed presentation. *ANZ J Surg.* 2008;78:1030-1.
- Becker M, Leuchter I, Platon A, Becker CD, Dulguerov P, Varoquaux A. Imaging of laryngeal trauma. *Eur J Radiol.* 2014;83:142-54.
- Heman-Ackah Y, Sataloff RT. Blunt trauma to the larynx and trachea: Considerations for the professional voice user. *J Singing.* 2002;59:41-7.
- Jain U, McCunn M, Smith CE, Pittet JF. Management of the traumatized airway. *Anesthesiology.* 2016;124:199-206.
- Bhojani RA, Rosenbaum DH, Dikmen E, Paul M, Zane B, Zonies D, et al., Estrera AS. Contemporary assessment of laryngotracheal trauma. *J Thorac Cardiovasc Surg.* 2005;130:426-32.
- Becker M, Duboé PO, Platon A, Kohler R, Tasu JP, Becker CD, et al. Assessment of laryngeal trauma with MDCT: Value of 2 D multiplanar and 3 D reconstructions. *AJR Am J Roentgenol.* 2013;201:W639-47.
- Schaefer SD. Management of acute blunt and penetrating external laryngeal trauma. *Laryngoscope.* 2014;124:233-44.

R. Viejo-Moreno\*, C. García-Fuentes, C. Mudarra-Reche, L.J. Terceros-Almanza y M. Chico-Fernández

*Unidad de Cuidados Intensivos de Trauma y Emergencias (UCITE), Servicio de Medicina Intensiva, Hospital 12 de Octubre, Madrid, España*

\* Autor para correspondencia.

Correo electrónico: [rviejo@yahoo.es](mailto:rviejo@yahoo.es) (R. Viejo-Moreno).

<https://doi.org/10.1016/j.j.medin.2018.01.003>

0210-5691/

© 2018 Elsevier España, S.L.U. y SEMICYUC. Todos los derechos reservados.

## Complicaciones del traslado intrahospitalario del paciente pediátrico en oxigenación por membrana extracorpórea



### Complications during intra-hospital transport of pediatric patient on extracorporeal membrane oxygenation

Durante la atención clínica del paciente pediátrico ingresado en una unidad de cuidados intensivos pediátricos (UCIP), la afectación orgánica puede adquirir tal gravedad que se hace necesaria la instauración de técnicas más complejas como la oxigenación por membrana extracorpórea (ECMO). La ECMO es una técnica de soporte extracorpóreo que puede ser empleada en pacientes neonatales, pediátricos o adultos afectados de insuficiencia cardíaca y/o respiratoria refractaria al soporte médico convencional o estrategias de ventilación avanzadas<sup>1</sup>. Además de la instauración de técnicas terapéuticas complejas, hay que tener en cuenta que estos niños críticos pueden requerir ser trasladados dentro del hospital para la realización de intervenciones diagnósticas y/o terapéuticas, procedimiento que puede conllevar complicaciones clínicas y un aumento de la morbimortalidad del paciente.

Conscientes de este hecho, y dada la escasez de literatura en España, se revisaron las complicaciones surgidas en el traslado intrahospitalario de pacientes pediátricos soportados con ECMO, así como las medidas adoptadas, en un hospital pediátrico de tercer nivel asistencial durante el período comprendido entre octubre de 2013 y enero de 2018, tras la instauración de un protocolo de transporte intrahospitalario

en ECMO en octubre del 2013 (tabla 1). Se recogieron datos de las historias clínicas relacionados con la edad, el diagnóstico clínico del paciente que motivó la entrada en ECMO, el tipo de asistencia (venovenosa o venoarterial), la localización de las cánulas (cervical, femoral o transtorácica), los factores que interfieren en el traslado (cánula de reperfusión o drenajes torácicos) y la aparición de complicaciones relacionadas con este, así como las consecuencias de dicho problema y las soluciones planteadas al mismo.

Desde octubre de 2013 a abril de 2017 se realizaron un total de 26 ECMO en 24 pacientes, con una media de días en ECMO de 8,1 (1-15). Del total de ECMO analizadas, se llevaron a cabo 16 traslados en 12 de los 24 pacientes incluidos en el estudio (2 de ellos estuvieron 2 veces en ECMO), de los cuales 9 correspondían al sexo masculino y 3 al femenino, con una mediana de edad de 60 meses (1-132). Tres pacientes requirieron 2 traslados intrahospitalarios cada uno de ellos, y los 10 restantes, únicamente uno. Siete de los pacientes fueron trasladados a la sala de hemodinámica, 7 al bloque quirúrgico infantil y 2 al servicio de radiología. Todos ellos estaban soportados con ECMO venoarterial: 10 por shock cardiogénico (7 tras cirugía cardiovascular, uno por miocarditis y 2 por sepsis), uno por hipoxemia severa y otro debido a una hipoplasia traqueal congénita. Dos pacientes estaban soportados mediante cánulas centrales. El resto de los pacientes disponían de cánulas periféricas: 8 pacientes con canulación cervical exclusiva y otros 2 disponían de cánulas cervicales y femorales (uno de ellos tenía una cánula de reperfusión arterial femoral). Cinco pacientes disponían además de drenajes torácicos y 2 de ellos permanecían con el tórax abierto. En cuanto a las complicaciones, surgieron las siguientes: la coagulación de una cánula de reperfusión femoral (que se cambió al regresar a la UCIP), una parada accidental de la bomba por defecto de la batería y una ave-