



## IMÁGENES EN MEDICINA INTENSIVA

### Diagnóstico de cuerpo extraño accidental

### Diagnosis of accidental foreign body



J. Sánchez Arguiano\*, B. Suberviola Cañas y P. Escudero Acha

Servicio de Medicina Intensiva, Hospital Universitario Marqués de Valdecilla, Santander, Cantabria, España

Disponible en Internet el 21 de abril de 2018

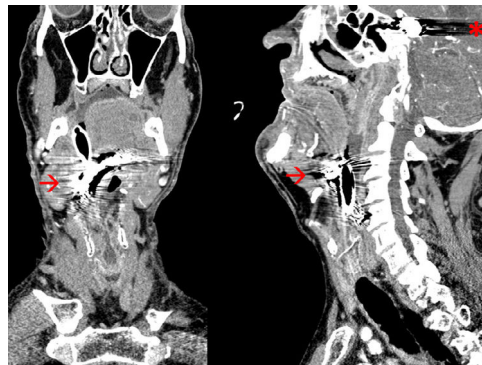


Figura 1 Cortes de la TAC craneal, coronal y sagital con artefactos metálicos.

Se presenta el caso de un varón de 72 años ingresado procedente de urgencias por estatus convulsivo; como antecedentes a destacar del paciente una hemorragia subaracnoidea secundaria a un aneurisma de comunicante posterior embolizado en 1995, tal y como se observa en la imagen con el artefacto secundario generado (asterisco [fig. 1](#); corte sagital). Intubado en la sala de urgencias, informan de laringoscopia, grado I según la clasificación Cormack-Lehane, sin incidentes. Realizan TAC craneal donde se objetivan cambios morfológicos y artefactos secundario a embolización de aneurisma de arteria comunicante posterior derecha, con extensa área de encefalomalacia residual frontoparietal hemisférica derecha secundaria a infarto intraparenquimatoso antiguo; además de material radiodenso localizado a nivel de orofaringe (flecha [fig. 1](#); corte sagital y coronal) que se extiende caudalmente hasta la porción media del cartilago tiroideo. Se sospecha progresión con la intubación de prótesis dental dada la morfología del cuerpo extraño, que finalmente se extrae por parte de otorrinolaringología.

\* Autor para correspondencia.

Correos electrónicos: [o414@humv.es](mailto:o414@humv.es), [mjuncalsar@gmail.com](mailto:mjuncalsar@gmail.com) (J. Sánchez Arguiano).