



IMÁGENES EN MEDICINA INTENSIVA

Signos de «ojo de serpiente» y «trazo de lápiz» junto con parálisis diafragmática en paciente con isquemia medular anterior

«Snake eye» and «pencil-like» signs together with diaphragmatic paralysis in a patient with anterior spinal cord ischemia



M.J. Martínez Tébar*, A. Baeza Román y G. Julia Mejía Olmos

Servicio de Medicina Intensiva, Hospital General Universitario de Elche, Elche, Alicante, España

Disponible en Internet el 10 de diciembre de 2018

Varón de 73 años que presentó episodio brusco de cervicalgia tras flexo-extensión cervical durante las labores del campo. A la exploración destacaba cuadro compatible con síndrome espinal agudo cervical e insuficiencia respiratoria aguda. Se realizó resonancia magnética cervical que confirmó el diagnóstico de isquemia medular anterior, mostrando la clásica imagen en «ojos de serpiente». En el plano sagital se

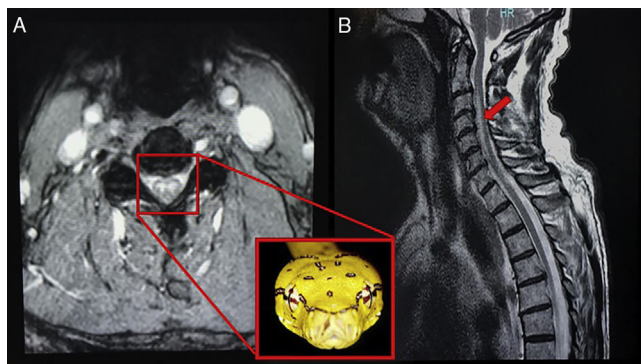


Figura 1 Imágenes de RM ponderadas en T2. En corte axial pone de manifiesto la lesión en «ojos de serpiente», signo sugestivo de infarto medular. En plano sagital muestra hiperintensidad de señal central, a modo de «trazo de lápiz» (signo «pencil-like»).

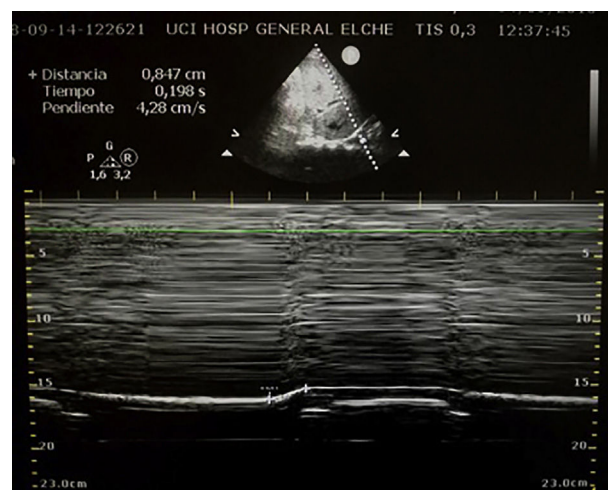


Figura 2 Ecografía pulmonar hemitórax derecho (modo M). Pone de manifiesto excursión diafragmática de 0,8 mm sugestivo de paresia diafragmática derecha.

visualizaba una hiperintensidad a modo de «trazo de lápiz» (fig. 1). Se extendía desde C2-C3 hacia C5-C6, con afectación medular central y anterior asociando cambios degenerativos a estos niveles. Se completó la exploración con ecografía pulmonar que mostraba una excursión diafragmática derecha de 0,8 mm, compatible con paresia diafragmática derecha (fig. 2), por afectación del nervio frénico (C3-C5). El infarto medular es una entidad poco frecuente y puede constituir un desafío diagnóstico. Una posible etiología es la cervicoartrosis, como en este caso, por compresión de las arterias medulares por los osteofitos ante cambios posturales prolongados.

* Autor para correspondencia.

Correo electrónico: Martema3@gmail.com

(M.J. Martínez Tébar).