



IMÁGENES EN MEDICINA INTENSIVA

Embolia gaseosa por catéter venoso central Gas embolism by central venous catheter



R. Cantó Pérez*, M.L. Navarrete Rebollo y P.J. Fernández Arroyo

Servicio de Medicina Intensiva, Hospital Comarcal Marina Baixa, Villajoyosa, Alicante, España

Disponible en Internet el 30 de agosto de 2019

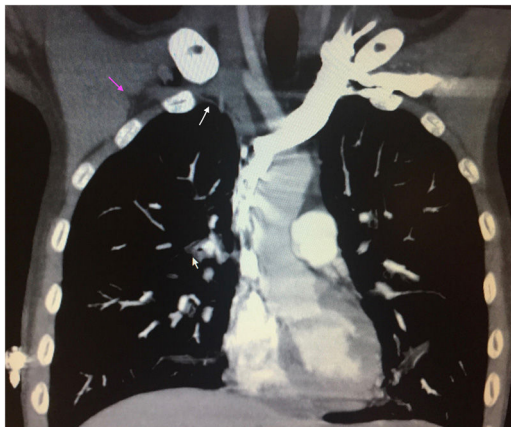


Figura 1

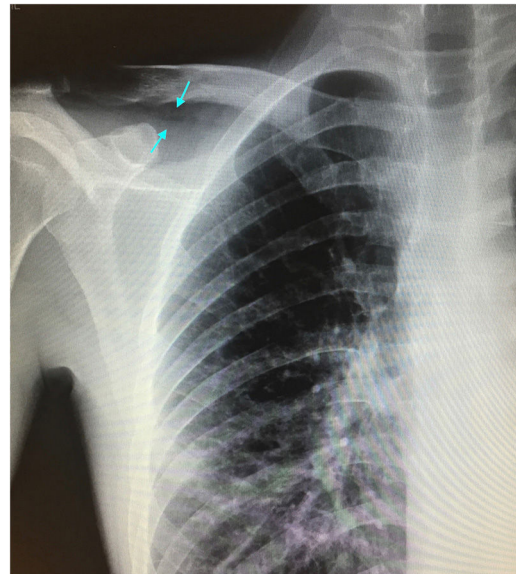


Figura 2

Varón de 24 años, con antecedentes de enfermedad de Crohn ingresa por dolor en fosa iliaca derecha (FID) objetivándose en la TAC abdominal perforación ileal, se le realiza una hemicolectomía derecha y resección ileal urgente. El séptimo día postintervención, tras la retirada del catéter venoso central (CVC) subclavia derecha, presenta episodio brusco de disnea y dolor subcostal derecho, desaturación, sudoración profusa con recuperación tras oxigenoterapia. A las pocas horas, mientras deambula, presenta mareo, disnea súbita con desaturación hasta el 50% y taquipnea. Índice de Glasgow: 6 puntos (AO: 4, RM: 1 y RV: 1), rigidez de extremidades y desviación conjugada de la mirada a la derecha. Se descartó enfermedad isquémica/hemorrágica cerebral. Se realiza angio-TAC pulmonar apreciándose enfisema subcutáneo a nivel infraclavicular derecho (flecha lila), con aire a nivel de la vena subclavia derecha compatible con embolia gaseosa (flecha blanca), sin apreciarse aire en cavidades cardíacas, ni en arterias pulmonares principales (fig. 1). En la Rx de tórax se aprecia zona radiolúcida a nivel infraclavicular derecho (flecha azul) en la localización de CVC subclavia derecha (fig. 2). El paciente presenta buena evolución con recuperación del nivel de conciencia manteniéndose oxigenoterapia con VMK reservorio y posición en Trendelenburg, y tras 48 h de ingreso en la UCI pudo darse de alta a la planta.

Agradecimientos

Agradecimientos a todo el personal de la UCI de Villajoyosa.

* Autor para correspondencia.

Correo electrónico: raquelcanto3@gmail.com (R. Cantó Pérez).