



IMÁGENES EN MEDICINA INTENSIVA

Varón de 46 años con politraumatismo grave secundario a heridas por arma de fuego



A 46 year-old man presented with severe polytrauma due to firearms

M. Díez Poch*, L. Pérez Rodríguez y M. Báguena Martínez

Unidad de Neurotraumatología, Servicio de Medicina Intensiva, Hospital Universitario de la Vall d'Hebron, Barcelona, España

Disponible en Internet el 15 de octubre de 2019

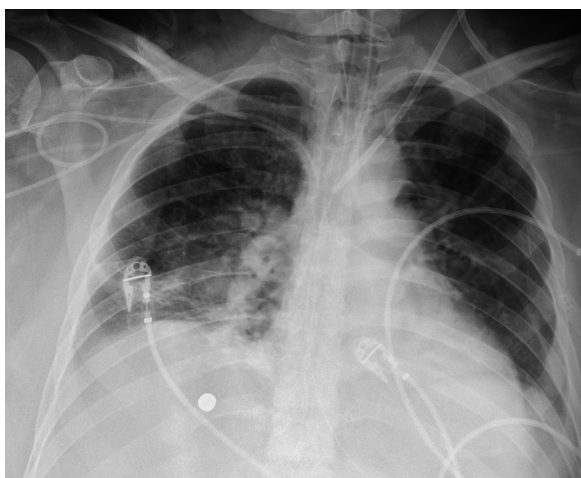


Figura 1

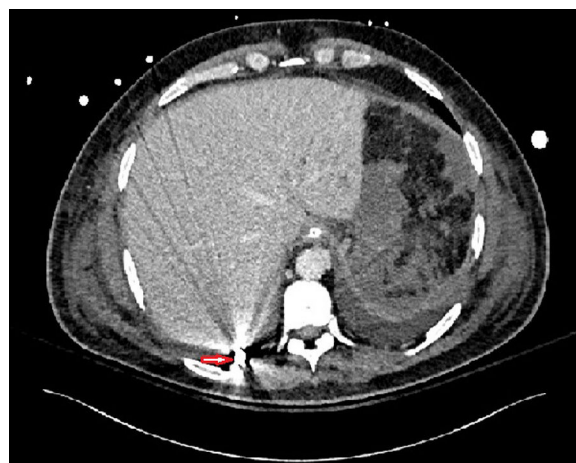

Figura 2

* Autor para correspondencia.
Correo electrónico: m.diez@vhebron.net (M. Díez Poch).

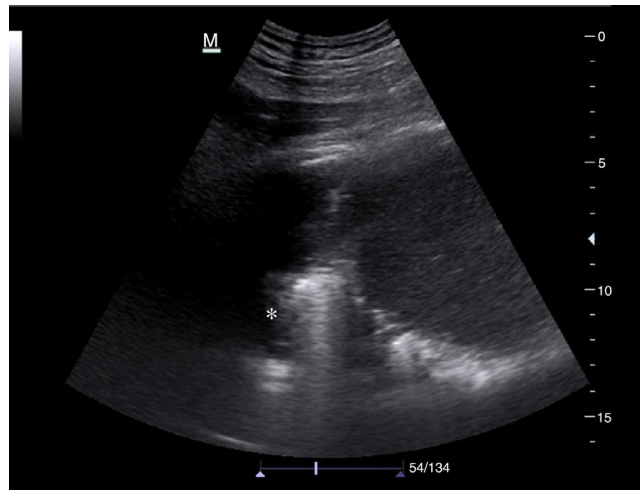


Figura 3

Paciente varón de 46 años, sin antecedentes de interés, que ingresa por politraumatismo debido a heridas por arma de fuego con un orificio de entrada en fosa lumbar izquierda y proyectil alojado en lóbulo pulmonar inferior derecho. Un segundo impacto de bala sigue trayecto con entrada y salida a nivel del cuello, sin objetivarse lesión de grandes vasos. El paciente ingresa en situación de *shock* hemorrágico requiriendo cirugía emergente por hemoperitoneo masivo debido a estallido renal y rotura del bazo, así como drenaje del hemotórax derecho traumático.

En la Rx de tórax (fig. 1) el proyectil es visible en el 8.º espacio intercostal derecho justo en el receso costofrénico posterior derecho (TC toracoabdominal, fig. 2). La hiperseñal que genera en el ultrasonido (asterisco) se transmite adecuadamente en el espacio pleural debido a la presencia de derrame pleural. Véase el diafragma en contacto con el proyectil y el hígado a la derecha de la imagen (Ecografía torácica realizada desde una ventana posterolateral derecha, fig. 3).

Financiación

El trabajo no ha requerido financiación.