



IMÁGENES EN MEDICINA INTENSIVA

Ecografía pulmonar en bronquitis plástica

Lung ultrasound in plastic bronchitis



S. Bobillo-Perez ^{a,*}, M. Balaguer ^b y F.J. Cambra ^b

^a Grupo de investigación «Disfunción inmunológica y respiratoria del paciente crítico pediátrico», Institut Recerca Hospital Sant Joan de Déu, Universitat de Barcelona, Barcelona, España

^b Unidad de Cuidados Intensivos Pediátricos, Hospital Sant Joan de Déu, Universitat de Barcelona, Barcelona, España

Disponible en Internet el 23 de diciembre de 2019

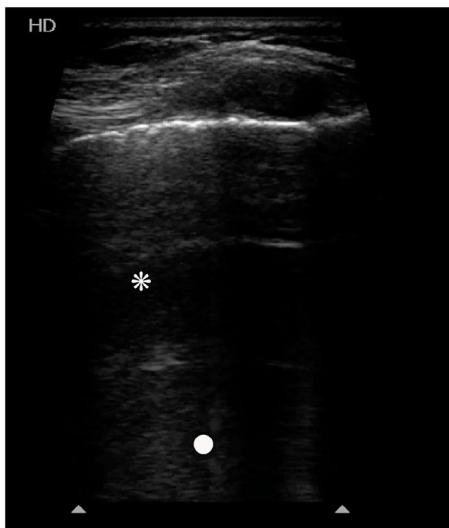

Figura 1

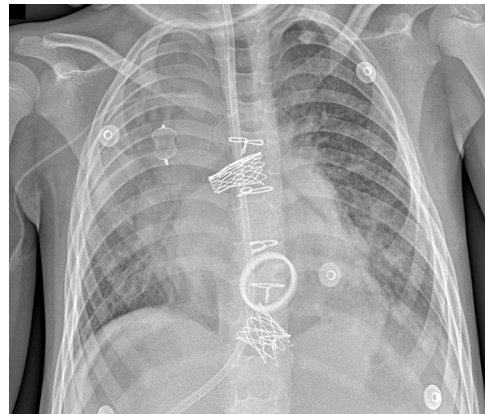


Figura 2

Niño de 6 años intervenido de Fontan. Tras su extubación fracasa por bronquitis plástica (BP). A los 4 días presenta hipofonesis del lóbulo superior derecho (LSD). Por ecografía pulmonar se observan líneas A (asterisco), algunas líneas B (punto blanco), con pulso de pulmón, pero sin deslizamiento pleural, sin áreas de condensación. El resto del pulmón está bien aireado, con deslizamiento pleural y sin imágenes patológicas. Se descarta neumotórax (fig. 1), pero llama la atención la ausencia de deslizamiento pleural. A los 3 días se observa un aumento de densidad en el LSD (fig. 2), sin correlación clínica. A los 15 días presenta insuficiencia respiratoria aguda progresiva con mejor aireación del hemitórax derecho por radiografía (fig. 3A), pero se colapsa a las 7 h (fig. 3B). Por broncoscopia rígida se extrae un nuevo molde de BP (fig. 3C). La ecografía

* Autor para correspondencia.

Correo electrónico: sarabobillo@gmail.com (S. Bobillo-Perez).

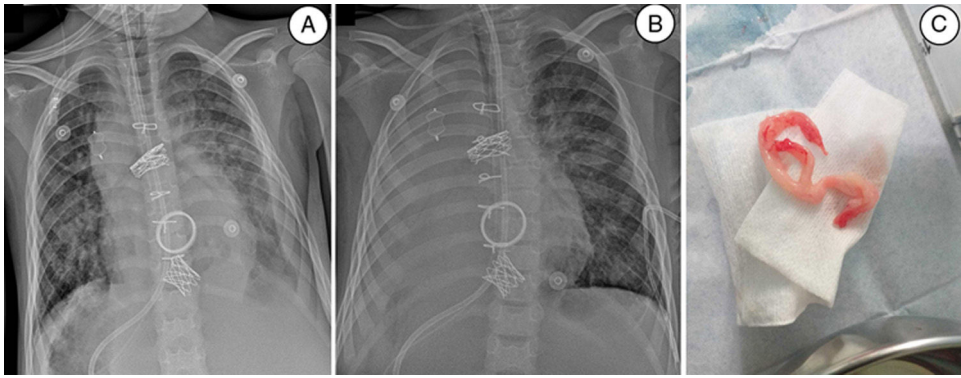


Figura 3

pulmonar permite la identificación precoz de áreas mal aireadas, sin deslizamiento pleural, previo a la consolidación. Esta imagen podría ser un indicador temprano de BP en pacientes en riesgo de presentarla, y el uso seriado de la ecografía pulmonar podría facilitar su control evolutivo.

Financiación

Los autores declaran no tener relaciones financieras o no financieras relevantes que resaltar.