

IMÁGENES EN MEDICINA INTENSIVA

Seudoaneurisma micótico en cayado aórtico por SARM MRSA-related mycotic pseudoaneurysm of aortic arch



B.E. Lence Massa^{a,*}, A.M. López Lago^a y A.X. Martínez de Alegría Alonso^b

^a Servicio de Medicina Intensiva, Complejo Hospitalario Universitario de Santiago de Compostela, Santiago de Compostela, La Coruña, España

^b Servicio de Radiología, Complejo Hospitalario Universitario de Santiago de Compostela, Santiago de Compostela, La Coruña, España

Disponible en Internet el 16 de marzo de 2020

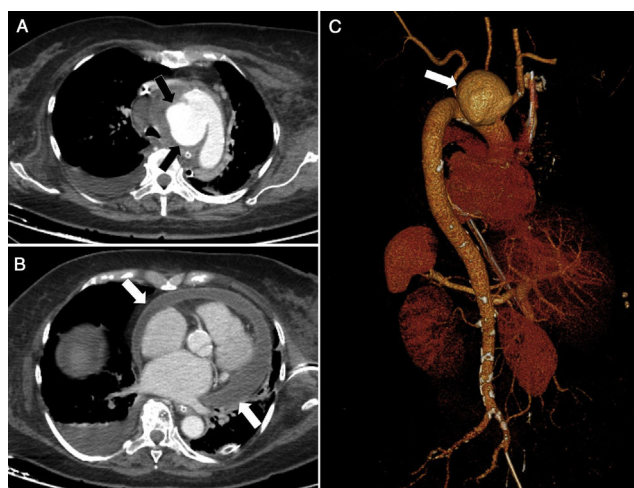


Figura 1

Mujer de 79 años con factores de riesgo cardiovascular conocidos, diagnosticada de bacteriemia por *Staphylococcus aureus* resistente a meticilina (SARM), que como complicaciones presenta fracaso multiorgánico, seudoaneurisma micótico en cayado aórtico, ictus de ACM izquierda y pericarditis purulenta. Finalmente, fallece por *shock* hipovolémico en contexto de rotura de dicho seudoaneurisma (fig. 1). En la imagen: A) Plano axial de la TC a nivel del arco aórtico que muestra un amplio defecto de 2,5 cm en su margen medial a través del cual se produce extravasación de contraste hacia una cavidad de 5,7 × 4 cm (flechas negras) (seudoaneurisma). B) Derrame pericárdico severo purulento/inflamatorio (flecha blanca) y derrame pleural izquierdo. c) Reconstrucción 3D *volume rendering* de la aorta mostrando el seudoaneurisma (flecha blanca) que se origina del margen medial del arco y desplaza los troncos supraaórticos.

* Autor para correspondencia.

Correo electrónico: lencemassa@gmail.com (B.E. Lence Massa).