



IMÁGENES EN MEDICINA INTENSIVA

Cánula fantasma tras retirada de ECMO

Ghost cannula after ECMO removal

J. Martínez-Solano^{a,b,*}, I. Sousa-Casasnovas^{a,b} y M.Á. Espinosa^{a,b}

^a Servicio de Cardiología, Instituto de Investigación. Hospital General Universitario Gregorio Marañón, Madrid, España

^b CIBERCV, Instituto de Salud Carlos III, Madrid, España

Disponible en Internet el 26 de septiembre de 2020

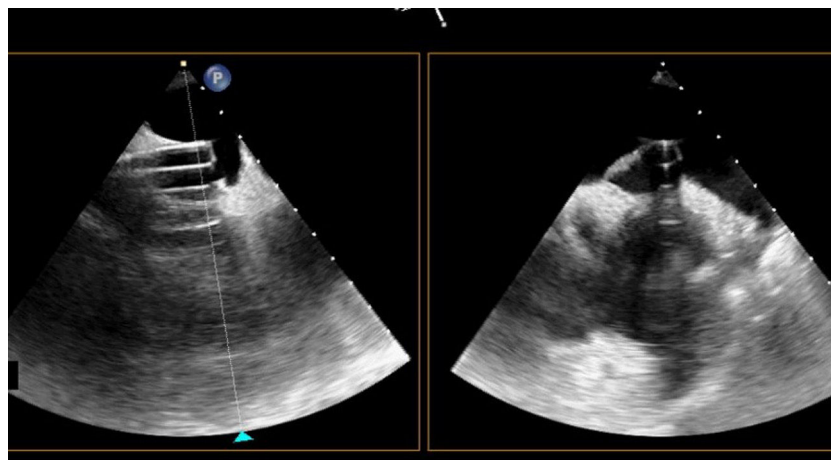


Figura 1

* Autor para correspondencia.

Correo electrónico: jorge92ms@gmail.com (J. Martínez-Solano).

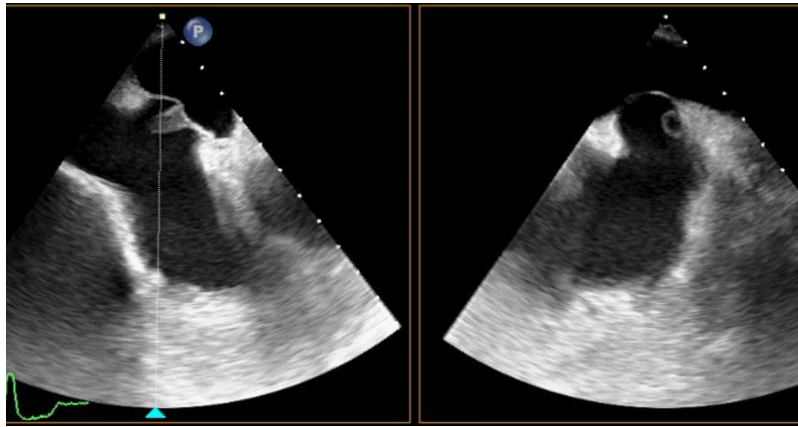


Figura 2

Varón de 59 años que ingresó por un tromboembolismo pulmonar bilateral en situación de shock profundo e hipoxemia refractaria. Se implantó membrana de oxigenación extracorpórea (ECMO) veno-arterial bajo intubación emergente. Pese a mejorar la función ventricular derecha, requirió trombectomía percutánea de rescate y posterior adición de una cánula eferente vía yugular derecha para mejorar la oxigenación. Bajo ECMO veno-arteriovenoso, se retiró unos centímetros la cánula femoral hacia cava inferior buscando evitar la recirculación. En la [figura 1](#) (y [vídeo 1](#)) se observa la cánula de succión mediante ecografía transesofágica, persistiendo una imagen cilíndrica isoecogénica adherida al septo interauricular tras su retirada ([figura 2](#); [vídeo 2](#)). Bajo anticoagulación sistémica, en la ecografía de control 13 días más tarde la imagen había desaparecido, interpretándose como molde de fibrina. Las vainas de fibrina son estructuras constituidas por células musculares lisas, detritus, matriz extracelular y material trombótico. Se forman alrededor del cuerpo extraño y persisten tras su retirada, habiéndose descrito asociadas a material endovascular como marcapasos, catéteres, cánulas de ECMO o Impella. Este fenómeno tiene importancia al ser posible sustrato de fenómenos tromboembólicos o verrugas endocárdicas.

Financiación

Este trabajo no ha recibido ningún tipo de financiación.

Conflicto de intereses

Los autores declaran no tener ningún conflicto de intereses.

Anexo. Material adicional

Se puede consultar material adicional a este artículo en su versión electrónica disponible en [doi:10.1016/j.medin.2020.07.012](https://doi.org/10.1016/j.medin.2020.07.012).