



IMÁGENES EN MEDICINA INTENSIVA

Ventriculitis por *Aspergillus* spp: causa infrecuente de alteración del nivel de consciencia***Aspergillus* spp ventriculitis: Uncommon cause of altered level of consciousness**

A. Álvarez Méndez*, L. Castro Bournissen y M.J. López Gil

Servicio de Medicina Intensiva, Hospital Universitario de Móstoles, Móstoles, Madrid, España

Disponible en Internet el 22 de febrero de 2022



Una mujer de 68 años con bronquitis crónica ingresa en la UCI durante el inicio de la pandemia de la COVID-19 por insuficiencia respiratoria e infiltrados pulmonares bilaterales, compatibles con infección por SARS-CoV-2, siendo la PCR negativa en varias ocasiones. Durante el ingreso destaca deterioro progresivo del nivel de consciencia que precisa intubación orotraqueal. En el broncoaspirado se aísla *Aspergillus lentulus*. Se realiza punción lumbar: glucosa 24 mg/dl, proteínas totales 133,6 mg/dl, leucocitos 136 ul y mononucleados > 95%. En la TC cerebral no se identifican lesiones agudas y en la RM cerebral se observa hiperintensidad de señal subependimaria alrededor del asta frontal y atrio ventricular del ventrículo lateral derecho (figs. 1 y 2), mostrando restricción de la difusión en el estudio de CDA (fig. 3). Ante la sospecha de ventriculitis fúngica se realiza PCR para *Aspergillus* spp en el líquido cefalorraquídeo, siendo esta positiva.

* Autor para correspondencia.

Correo electrónico: ana_alvarezmendez@hotmail.com (A. Álvarez Méndez).

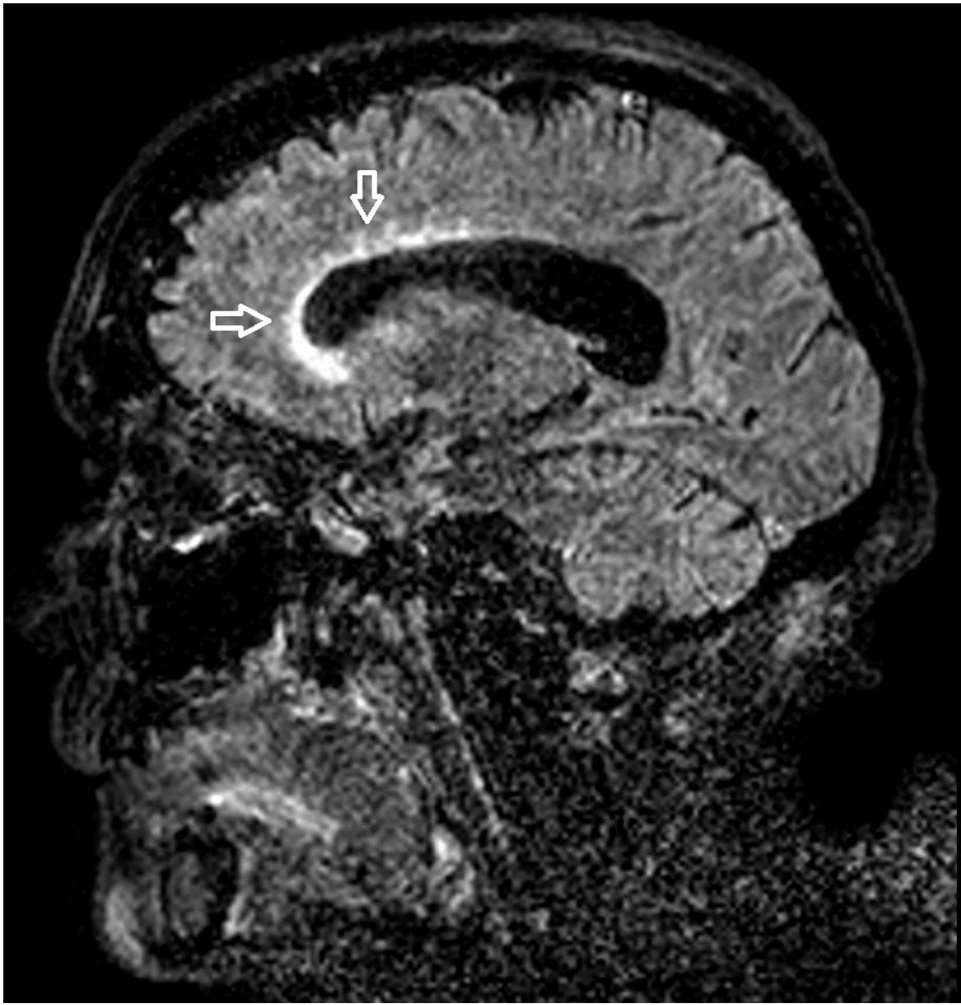


Figura 1

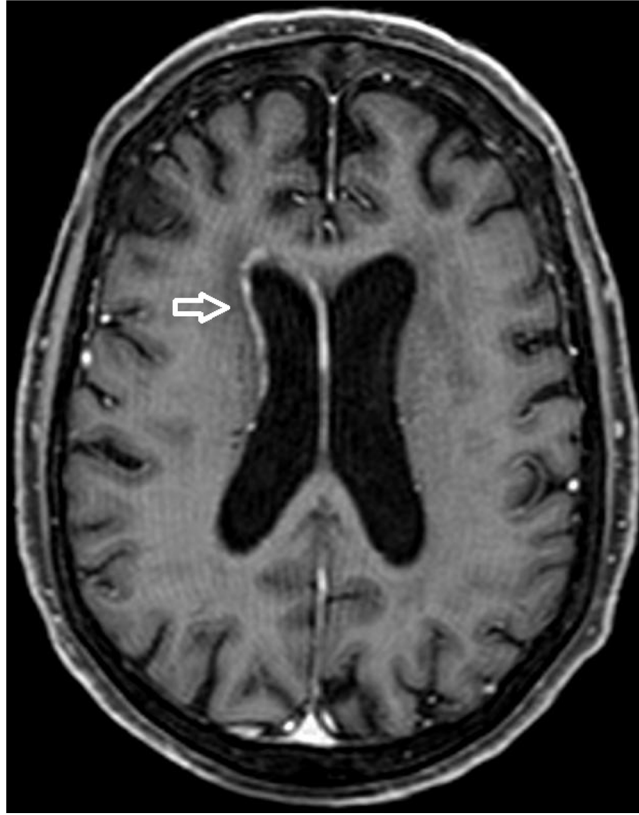


Figura 2

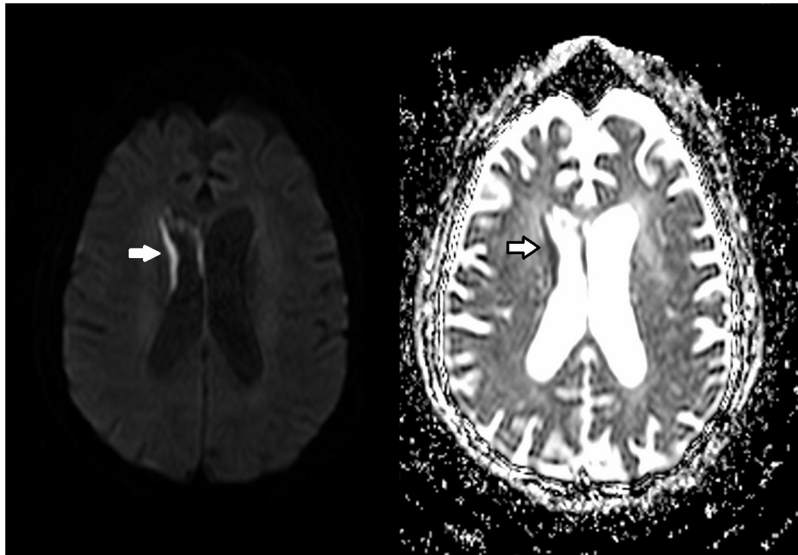


Figura 3