

Sonografía Doppler transcraneal: su utilidad en el diagnóstico de la parada circulatoria cerebral que acompaña a la muerte encefálica

J.M. DOMÍNGUEZ ROLDÁN, J.M. BARRERA CHACÓN*, M.V. RIVERA FERNÁNDEZ Y C. GARCÍA ALFARO

Servicios de Cuidados Críticos y Urgencias, y de *Rehabilitación. Hospital Universitario Virgen del Rocío. Sevilla.

En la presente revisión se analizan inicialmente las distintas concepciones de muerte encefálica (muerte encefálica global, muerte troncoencefálica y muerte neocortical), y las implicaciones diagnósticas que cada una de ellas conlleva. Se revisan la implicación que el paro circulatorio cerebral tiene en los casos de muerte encefálica global, y los mecanismos implicados en el mismo. Se describen aspectos técnicos básicos de la sonografía Doppler transcraneal y, por último, se revisan diversos estudios que emplean la sonografía Doppler transcraneal en el diagnóstico de muerte encefálica.

PALABRA CLAVE: *sonografía Doppler transcraneal, muerte encefálica, muerte encefálica global, paro circulatorio cerebral.*

TRANSCRANIAL DOPPLER SONOGRAPHY USEFULNESS IN THE DIAGNOSIS OF THE CEREBRAL CIRCULATORY ARREST ACCOMPANYING BRAIN DEATH

In this paper the different main concepts of brain death (whole brain death, brainstem death, neocortical death) are analysed. The different definitions and diagnostic criteria of brain death are also reviewed. The utility of transcranial Doppler sonography in the demonstration of cerebral circulatory arrest is discussed.

KEY WORDS: *Transcranial Doppler sonography, brain death, whole brain death, cerebral circulatory arrest.*

(*Med Intensiva* 2000; 24: 151-160)

Correspondencia: Dr. J.M. Domínguez Roldán.
C/ Conde de Cifuentes, 4.
41004 Sevilla.

Manuscrito aceptado el 22-X-1999.

INTRODUCCIÓN AL DIAGNÓSTICO DE MUERTE ENCEFÁLICA

El cese irreversible de las funciones intracraneales del sistema nervioso central es considerado actualmente como la auténtica frontera entre la vida y la muerte del ser humano. La muerte encefálica equivale conceptualmente a la muerte del ser. No obstante, no existe, en la actualidad, consenso entre las diferentes escuelas médicas sobre el nivel de disfunción neurológica necesario para establecer el diagnóstico de muerte encefálica. De ello se deriva la existencia de tres principales formulaciones de muerte encefálica: la muerte encefálica global, la muerte troncoencefálica y la muerte neocortical.

Para los que propugnan el concepto de muerte encefálica global, para establecer el diagnóstico de muerte, es preciso, por una parte, la constatación clínica de la ausencia de todas las funciones neurológicas del sistema nervioso central y, por otra, la demostración de fenómenos intracraneales hemisféricos vinculados a la muerte encefálica. Estas manifestaciones fisiopatológicas (ausencia de actividad bioeléctrica cerebral, el cese de la circulación intracraneal, etc.) aparecen íntimamente ligadas a la muerte encefálica, y aunque no son sinónimos de la misma, su demostración refuerza los hallazgos clínicos, confirma la globalidad de la afectación de las funciones encefálicas y apoya la irreversibilidad del proceso¹.

Los defensores del concepto de muerte troncoencefálica demandan la ausencia de función del tronco del encéfalo como requisito fundamental para la constatación de la muerte, y no requieren la inexistencia de funciones cerebrales hemisféricas. En este caso, la ausencia de funciones neurológicas dependientes de los hemisferios cerebrales y la existencia de los fenómenos antes citados (cese circulatorio, cese de la actividad eléctrica) son fenómenos que

pueden estar presentes o ausentes, y que en ningún modo condicionan el diagnóstico de muerte, siendo suficiente la demostración mediante exploración clínica de la ausencia de actividad neurológica para el establecimiento del diagnóstico.

La formulación neocortical para el establecimiento de la muerte encefálica sustenta el concepto de muerte en la constatación de la pérdida irreversible de la percepción, la conciencia y las funciones cognitivas del individuo, con independencia de la existencia de otro tipo de actividad encefálica². Tampoco es precisa la demostración del cese de funciones intracraneales antes citadas (como circulación intracraneal, etc.), por lo que las pruebas instrumentales para la constatación diagnóstica son consideradas, por dichos autores, como innecesarias.

Las diferencias conceptuales sobre la muerte encefálica, conllevan diferencias en su definición y, en consecuencia, en los criterios diagnósticos requeridos. La aplicación del concepto de muerte encefálica global (aceptado en España, la mayor parte de los países de Europa occidental y EE.UU.) demanda para su diagnóstico, además de la existencia de una exploración neurológica negativa, a la demostración, mediante pruebas instrumentales, de fenómenos asociados a la muerte encefálica. La ausencia de flujo sanguíneo cerebral y la inexistencia de actividad bioeléctrica cerebral son los de mayor concordancia diagnóstica con la exploración clínica cuando se establece el diagnóstico de muerte encefálica. En consecuencia, los estudios neurofisiológicos instrumentales (electroencefalograma, potenciales evocados), o las pruebas indagatorias del flujo sanguíneo cerebral (arteriografía cerebral con contraste, gammagrafía de perfusión cerebral o sonografía Doppler transcraneal) son las más utilizadas con estos fines diagnósticos.

PARO CIRCULATORIO CEREBRAL Y MUERTE ENCEFÁLICA

El cese de la circulación intracraneal eficaz para la perfusión cerebral es un evento común a todos los pacientes en situación de muerte encefálica global. No obstante, el cese circulatorio intracraneal y la muerte encefálica no son sinónimos.

Desde hace años, es bien conocido que en los pacientes que evolucionan a muerte encefálica a consecuencia del desarrollo de una lesión intracraneal de localización predominante en el compartimento supratentorial, la hipertensión endocraneal grave, con decremento de la presión de perfusión cerebral hasta valores de cero o cercanos a este, es el principal mecanismo generador del proceso de muerte encefálica^{3,4}. En estos casos el cese de la circulación intracraneal no es un fenómeno secundario a la misma, sino su principal mecanismo generador y precede, por tanto, a su desarrollo. En estos pacientes, la existencia de lesiones ocupantes de espacio de volumen creciente, o el incremento del volumen cerebral (edema cerebral, etc.) genera el compromiso de la circulación intracraneal. El des-

censo progresivo de ésta determina un deterioro neurológico gradual de evolución rostrocaudal, que evoluciona finalmente al cese total de las funciones encefálicas.

En los casos en que la primitiva ubicación de la lesión intracraneal se sitúe en el compartimento infratentorial, el desarrollo del proceso es diferente. La existencia de signos clínicos de ausencia de actividad neurológica (fundamentalmente los dependientes de funciones que requieren el funcionamiento del tronco del encéfalo, tales como las dependientes de los núcleos de los pares craneales o de las vías que lo cruzan) antecede al cese circulatorio intracraneal. En dicha situación el paro circulatorio o la extinción de la actividad bioeléctrica cerebral son fenómenos más tardíos y, probablemente, secundarios, entre otras causas al cese de las aferencias que utilizan el tronco del encéfalo como vía de conexión con el exterior. En estos pacientes, las pruebas instrumentales dirigidas a la demostración del cese circulatorio o de la actividad eléctrica encefálica utilizadas en períodos inmediatos al cese de las funciones neurológicas pueden mostrar la persistencia de ambos fenómenos. En este punto podría establecerse el diagnóstico de muerte troncoencefálica pero no de muerte encefálica global. Para el diagnóstico de ésta es preciso el cese circulatorio, el cual suele desarrollarse horas o días después del cese de la actividad neurológica dependiente del tronco del encéfalo.

La existencia de un cese de la circulación intracraneal en pacientes en situación de coma irreversible fue descrita ya a finales de los años 50 y principios de los 60⁵. En aquellas primeras descripciones se pudo comprobar cómo la existencia de ausencia de funciones cerebrales se asociaba a una ausencia de la circulación en ambas arterias carótidas internas. Múltiples estudios han sido publicados posteriormente demostrando la asociación entre parada circulatoria cerebral y muerte encefálica global. La arteriografía cerebral⁶ con contraste intraarterial, mas recientemente, la angiografía intravenosa con sustracción digital,⁷ o los estudios de perfusión cerebral con radionúclidos^{8,9} han sido empleados para la evaluación de la ausencia de flujo cerebral en pacientes en los que se sospechaba muerte encefálica.

Es preciso tener en consideración las limitaciones que las pruebas de medición o estimación del flujo sanguíneo cerebral tienen en el diagnóstico de muerte encefálica. Una de ellas es la, antes mencionada, existencia de un cese primario de las funciones del tronco del encéfalo en el caso de la existencia de un proceso primario de fosa posterior. En esos casos es posible la existencia de actividad cerebral hemisférica y de flujo cerebral con persistencia de flujo carotídeo, concomitante con la situación de ausencia de función neurológica clínica. Dicha situación es compatible con el diagnóstico de muerte encefálica si se utiliza el concepto de muerte encefálica de tronco, pero no si se utiliza el diagnóstico de muerte encefálica global¹⁰.

También puede existir disociación entre paro circulatorio cerebral y muerte encefálica en los casos en que existe un defecto de hermetismo craneal, bien por importantes fracturas craneales, bien por la existencia de ventriculostomías externas mediante drenaje, bien por craniectomías descompresivas realizadas previamente con fines terapéuticos. En dichas situaciones es posible la detección de perfusión cerebral (con cualquiera de las técnicas que exploran la circulación intracraneal) compatible con el diagnóstico de muerte encefálica. En estos casos, la presencia de material de contraste intraarterial no representa una perfusión cerebral real, controlada por la actividad metabólica cerebral y mediada por la interrelación de presiones (presión arterial y presión intracraneal), sino la objetivación de un fenómeno de flujo pasivo, dependiente exclusivamente de la presión arterial, y sin capacidad de perfusión cerebral real como ponen en evidencia los estudios necrópsicos en estos pacientes¹¹.

SONOGRAFÍA DOPPLER TRANSCRANEAL

Introducción

El diagnóstico no invasivo de la patología cerebral aguda se ha visto beneficiado en los últimos años con la aplicación de los métodos ultrasonicos para el examen de las arterias carótidas y vertebrales extracraneales así como de las arterias intracraneales. La aplicación del efecto Doppler en sus dos modos, continuo y pulsado, combinado con el modo B y con el Doppler color, brinda simultáneamente información en tiempo real acerca de la estructura anatómica y del flujo sanguíneo. La aparición del Doppler transcraneal en 1982 permitió conocer las condiciones hemodinámicas de la circulación intracraneal¹²⁻¹⁴.

El Doppler permite actualmente el estudio de un gran número de pacientes ingresados en las Unidades de Cuidados Intensivos, posibilitando el estudio de pacientes con patología cerebrovascular, traumatismo craneoencefálico, meningitis, y cualquier patología cerebral que se acompañe de modificaciones en el cambio del flujo sanguíneo cerebral. El Doppler transcraneal permite el estudio y monitorización de pacientes en los que es interesante conocer el impacto hemodinámico que sobre la circulación cerebral tienen fenómenos tales como la oclusión transitoria o definitiva de una arteria carótida o vertebral en el cuello o en la base del cráneo, la hipertensión endocraneal, el vasoespasmó, así como el diagnóstico del paro circulatorio cerebral que acompaña a la situación de muerte encefálica.

La generación de imágenes por ultrasonidos se basa en la emisión de ondas con frecuencias en el rango de 2 a 10 Mhz, y la recepción del eco acústico producido por la reflexión y la dispersión de dichas ondas en los tejidos. Los ecos convertidos en señales eléctricas y de vídeo son amplificadas, procesadas y presentadas en pantalla.

Existen diferentes modos de obtención de imágenes por ultrasonidos y diferentes formas de presentarlas y visualizarlas. El análisis espectral de frecuencias permite la representación gráfica en tiempo real del espectro de frecuencias generado por la reflexión del ultrasonido en el torrente vascular. Cada punto del espectro aparece negro, gris o blanco, o color, dependiendo del mayor o menor número de hematíes que se han movido en ese instante a la misma velocidad. Las velocidades más altas se representan como más distantes de una línea basal.

En los instrumentos ultrasonicos Doppler, el ultrasonido puede ser transmitido en forma continua (Doppler de onda continua) o intermitente (Doppler pulsado). En el Doppler de onda continua, el rayo ultrasonico se emite continuamente a partir de un cristal piezoeléctrico, y el ultrasonido dispersado es recibido por otro cristal. Las señales obtenidas abarcan una profundidad total de penetración de las ondas ultrasonicas sin indicación de la profundidad que se corresponde en cada señal.

En los dispositivos de onda pulsada, se utiliza sólo un cristal piezoeléctrico, el cual funciona alternativamente como transmisor y receptor del ultrasonido, con pulsos de milisegundos de duración. La modificación del tiempo entre emisión y recepción del ultrasonido permite modificar también el volumen y la profundidad de la muestra a explorar. Esta técnica permite registrar áreas definidas en profundidades determinadas (denominado volumen de muestra), por lo que es posible examinar un vaso aislado a una profundidad precisa, evitando el problema de la insonación simultánea de varios vasos superpuestos, y permitiendo explorar la velocidad del flujo en el centro o en la periferia de un mismo vaso. La posibilidad de explorar vasos independientes, a profundidades específicas, lo convierten en una técnica indispensable para el estudio transcraneal de las arterias del polígono de Willis.

TÉCNICA DE EXPLORACIÓN SONOGRÁFICA

Para la exploración de las arterias intracraneales se emplea una sonda bidireccional de 2 Mhz que emite señales pulsadas a través del cristal piezoeléctrico. El acceso a las estructuras vasculares del polígono de Willis se realiza a través de las denominadas "ventanas sónicas", que son zonas del cráneo que debido a sus características estructurales presentan una gran transparencia a los ultrasonidos. Las ventanas más empleadas son la ventana temporal, la ventana orbitaria y la ventana del *foramen magnum*. La ventana temporal se localiza en el hueso temporal justamente encima del arco cigomático y se subdivide a su vez en tres regiones: anterior, media y posterior. Esta última, además de proporcionar el mejor acceso a través del hueso temporal, es la ventana que mejor permite la separación espacial de la circulación anterior y la circulación posterior¹⁵. En la tabla 1 se presentan algunos datos relativos a la identificación de las arterias que pueden ser inso-

TABLA 1. Mecanismos de identificación de las arterias de la base del cráneo mediante sonografía Doppler

Arteria	Ventana	Profundidad	Sentido del flujo	CCH	CCC
Sifón carotídeo suprasellar	Orbitaria	60-80	Positivo	Disminución flujo	Sin cambios o aumento flujo
Sifón carotídeo rodilla	Orbitaria	60-80	Positivo/negativo	Disminución flujo	Sin cambios o aumento flujo
Sifón carotídeo supraclinoideo	Orbitaria	60-80	Negativo	Disminución flujo	Sin cambios o aumento flujo
Bifurcación ACM/ACA	Temporal	55-65	Positivo/negativo	Como ACM y ACA	Como ACM y ACA
Arteria cerebral media (M1)	Temporal	30-60	Positivo	Disminución flujo	Sin cambios
Arteria cerebral anterior (A1)	Temporal	60-80	Positivo	Obliteración, disminución o inversión	Sin cambios o aumento flujo
Arteria oftálmica	Orbitaria	40-60	Positivo	Disminución	Sin cambios
Arteria cerebral posterior	Temporal	60-70	Positivo	Sin cambios o aumento	Sin cambios

CCC: compresión arteria carótida contralateral; CCH: compresión arteria carótida homolateral; ACM: arteria cerebral media; ACA: arteria cerebral anterior.

nadas. No obstante, y como regla general, la técnica del Doppler transcraneal utiliza seis criterios para la identificación de los vasos a examinar:

1. La ventana craneal utilizada: así la ventana temporal nos da acceso a explorar la arteria cerebral media, la bifurcación cerebral media/cerebral anterior, la arteria cerebral anterior (trayecto A1), la arteria cerebral posterior y el trayecto terminal de la arteria carótida interna. La arteria oftálmica y el sifón carotídeo se pueden explorar a través de la ventana orbitaria. La ventana transforaminal nos permite el acceso a la arteria vertebral y a la arteria basilar.

2. La profundidad del vaso analizado: representa la distancia entre la superficie del transductor y el vaso insonado. Se mide en milímetros. El volumen de muestra es definido como el área desde el cual se origina la señal Doppler. El volumen de muestra es relativamente grande en relación con el tamaño de los vasos. La profundidad de insonación es registrada, en la mayoría de los aparatos, desde el punto medio del volumen de muestra.

3. La dirección del flujo con relación al transductor: si la arteria explorada tiene un flujo sanguíneo que se acerca al transductor, el registro sonográfico será positivo respecto a la línea base; si la arteria muestra un flujo que se aleja del transductor, el sonograma será negativo respecto a la línea de flujo cero.

4. La relación espacial de los vasos respecto a vasos de referencia: así, la arteria cerebral anterior está en una posición anterior y superior con respecto a la bifurcación cerebral media/cerebral anterior. La arteria carótida interna en posición inferior respecto a la bifurcación, y la arteria cerebral posterior en posición posterior e inferior respecto a la bifurcación.

5. La velocidad relativa de flujo: en ausencia de condiciones patológicas, existen unos valores normales de velocidades, lo que también ayuda a la identificación de la fuente de sonido. Así, la velocidad media de la arteria cerebral media suele ser más elevada que la de la arteria cerebral anterior, y ésta presenta velocidades superiores a los de la arteria cerebral posterior. Los valores de velocidad media

de esta última suelen ser similares a los de la arteria vertebral y los de la arteria basilar.

6. Respuesta a la compresión de las arterias carótidas: la compresión de la arteria carótida homolateral se acompaña, en cada una de las arterias estudiadas, de una serie de respuestas, que ayudan también a identificar la arteria explorada.

La exploración de los vasos intracraneales se inicia con la utilización de la ventana temporal. Inicialmente colocamos la intensidad acústica al máximo, y situamos el volumen de muestra a una profundidad de 55 mm, donde es estadísticamente más probable la insonación de algunos de los vasos de la base del cráneo. Realizamos movimientos circulares del transductor hasta encontrar alguna señal audible. Una vez encontrada ésta el objetivo es identificar la más intensa señal audible, posteriormente, con finos movimientos circulares, y con cambios en la angulación del transductor optimizaremos la señal. En ocasiones se obtiene una señal óptima con angulaciones en las que es preciso la pérdida de contacto de parte del transductor con la superficie de la piel del paciente. Por ello, es preciso utilizar siempre una adecuada cantidad de gel acústico que solvente esta pérdida de contacto. Posteriormente las maniobras de compresión de las carótidas ayudarán a la identificación de las arterias exploradas.

El sonograma obtenido mediante sonografía Doppler transcraneal es bastante similar al obtenido de la carótida cervical. El análisis fundamental del sonograma se refiere a la cuantificación del flujo sistólico, del flujo a nivel del final de la diástole y las velocidades medias (fig. 1). El pico de velocidad sistólica corresponde a la máxima velocidad de flujo registrada en sístole durante la fase de contracción ventricular. El flujo diastólico es registrado como la velocidad sanguínea justamente antes del comienzo de la fase de aceleración sistólica. La velocidad media es calculada automáticamente y exige una optimización tanto de la ganancia como de la calidad del registro espectral, ya que su cálculo es muy sensible a pequeñas distorsiones de aquéllas. Del registro del sonograma también puede calcularse la pulsatilidad del sistema vascular. Conceptualmente, la

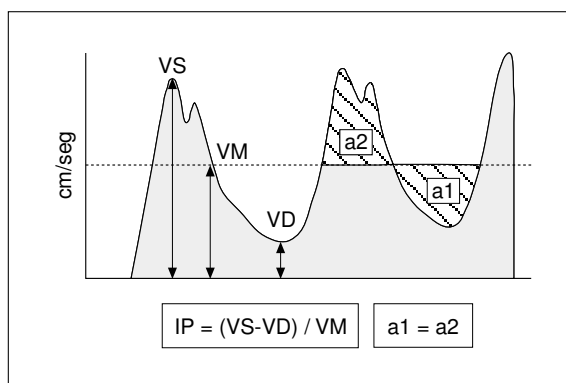


Fig. 1. Sonografía Doppler transcraneal. Representación esquemática del sonograma normal. Se presentan los puntos del registro donde se miden las velocidades sistólica, diastólica y media. VS: velocidad sistólica; VM: velocidad media; VD: velocidad diastólica; IP: índice pulsatilidad.

pulsatilidad se describe como el grado de variabilidad de las velocidades a lo largo de todo el ciclo cardíaco. La diferencia relativa de velocidades va a depender fundamentalmente de las resistencias periféricas del cerebro. Como es bien conocido, las resistencias vasculares cerebrales suelen ser bajas, en consecuencia esto es reflejado en el sonograma. La pulsatilidad puede ser cuantificada usando diversos índices, aunque los más utilizados son el índice de pulsatilidad de Gosling y el índice de resistencia de Pourcelot.

La sonografía Doppler transcraneal en el diagnóstico de paro circulatorio cerebral

La sonografía Doppler transcraneal también ha supuesto un avance significativo en el diagnóstico del cese circulatorio cerebral que acompaña a la muerte encefálica. En esta situación, las modificaciones observadas en el sonograma en un paciente que va desarrollando un paro circulatorio cerebral por el incremento progresivo de la presión intracraneal consisten en:

Fase previa al cese circulatorio. Patrón de alta resistencia

En esta situación, los valores de presión intracraneal se acercan a los de la presión arterial media, descendiendo el flujo sanguíneo cerebral. El registro sonográfico muestra un patrón de alta resistencia al flujo, con descenso de la velocidad media, presencia de flujo anterógrado a lo largo de todo el ciclo cardíaco (aunque con significativo descenso de la velocidad al final de la diástole), e incremento del índice de pulsatilidad. Este patrón, presente en algunos pacientes que posteriormente desarrollan muerte encefálica, debe ser considerado indicativo de una emergencia neurológica, y puede ser reversi-

ble cuando se establece la terapéutica apropiada. En ningún caso debe considerarse como un patrón asociado a la muerte encefálica.

Fase de cese circulatorio. Patrón de separación diástole-sístole

Representa el primer estadio del cese circulatorio. Se caracteriza por la presencia en el sonograma de una onda sistólica de flujo anterógrado (denominada por algunos autores "pico sistólico") asociada a la existencia de una onda de flujo, también anterógrado, de escasa duración durante el período mesodiastólico. En protodiástole y telediástole, el flujo es cero (fig. 2).

El patrón de separación diástole-sístole representa el primer estadio del cese circulatorio, y es el patrón registrado con menor frecuencia dado que su presentación suele ser corta en el tiempo. Se sigue de la presencia del denominado patrón de flujo reverberante.

Fase de cese circulatorio. Patrón de flujo reverberante

El registro sonográfico en esta fase muestra la existencia de un pico sistólico positivo seguido de una onda diastólica retrógrada (fig. 3). La duración de ésta puede ser variable, siendo inicialmente holodiastólica, para convertirse en fases posteriores en una espiga mesosistólica de flujo retrógrado aislada.

Fase de cese circulatorio. Patrón de espigas sistólicas aisladas

Se caracteriza por la existencia de una onda de flujo positiva de muy corta duración y baja velocidad, coincidente con el inicio del ciclo cardíaco. No existe ningún registro sonográfico a lo largo del resto del ciclo (fig. 4). La intensidad de la señal acústica en este período puede ser muy baja, y difícil de registrar. Para su utilización para el diagnóstico de




Fig. 2. Registro sonográfico transcraneal en que se muestra un patrón de separación diástole-sístole correspondiente a un paciente en muerte encefálica.




Fig. 3. Patrón de flujo reverberante o flujo diastólico invertido, indicativo de la existencia de parada circulatoria cerebral.

la parada circulatoria cerebral, es aconsejable la modificación de los valores de filtros habitualmente empleados, a fin de evitar artefactos.

Fase de cese circulatorio. Ausencia de señal de flujo

En los estadios avanzados del cese circulatorio, la obstrucción al flujo sanguíneo se extiende más allá de las arterias intracraneales hasta las arterias de la base del cráneo (arterias insonadas mediante la sonografía Doppler transcraneal). En consecuencia, en esta fase, los ultrasonidos no son capaces de mostrar la presencia de ningún tipo de señal sónica en estas arterias. La ausencia de señal tiene validez como soporte para el diagnóstico de parada circulatoria cerebral solo cuando previamente, en el mismo paciente, ha sido posible la insonación de las arterias de la base del cráneo. En todos los casos de ausencia de señal de flujo intracraneal, es aconsejable el estudio del flujo en arterias extracraneales.

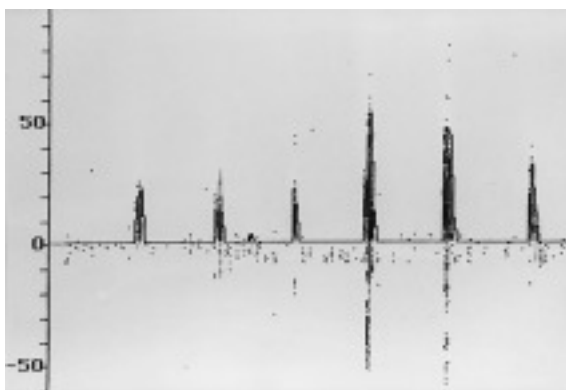


Fig. 4. La imagen muestra un sonograma demostrativo de la existencia de un patrón de espigas sistólicas aisladas correspondiente a un estadio tardío de cese circulatorio.

Discusión sobre la utilidad de la sonografía Doppler transcraneal en el diagnóstico de muerte encefálica

El empleo en las Unidades de Cuidados Intensivos (UCI) de la sonografía Doppler transcraneal se ha incrementado notablemente en los últimos años. Su disponibilidad las 24 horas del día, la posibilidad de realizarlo a pie de cama, y su sensibilidad para detectar cambios en la circulación intracraneal son algunas de las razones para su difusión. De hecho, en las Unidades de Cuidados Intensivos Neurológicos puede considerarse como una técnica cotidiana. Para el diagnóstico de la parada circulatoria cerebral que acompaña a la muerte encefálica, la sonografía Doppler transcraneal, cuando se compara con otras técnicas que también exploran el cese circulatorio, presenta junto a las ya mencionadas ventajas de disponibilidad y posibilidad de realización dentro de las UCI, su fácil repetibilidad, el ser una técnica integrada en la rutina de monitorización de las UCI, así como el tratarse de la única técnica instrumental que nos acerca a la parada circulatoria cerebral como un proceso.

Son múltiples los fenómenos de la circulación intracraneal a los que la sonografía Doppler transcraneal nos puede aproximar. Un patrón de alta resistencia al flujo puede orientar hacia la existencia de hipertensión endocraneal, hiperventilación terapéutica excesiva, etc.; un patrón de alta velocidad nos dirige hacia la existencia bien de vasoespasmo, bien de hiperemia cerebral (con o sin perfusión de flujo). Los estudios sonográficos también son útiles cuando se pretende analizar la respuesta de la circulación intracraneal a distintas intervenciones terapéuticas (hiper/hipoventilación, administración de sustancias hiperosmolares), así como cuando se intenta estudiar el grado de preservación de la autorregulación tras una agresión cerebral.

Para los médicos encargados de la asistencia al paciente neurológico crítico el diagnóstico sonográfico de la parada circulatoria cerebral es uno de los diagnósticos menos complejos de los que con la sonografía Doppler pueden alcanzar. La existencia de patrones sonográficos estándar de paro circulatorio, su presentación como un proceso, y su nula influencia por intervenciones terapéuticas (en el caso de muerte encefálica establecida) posibilitan la alta precisión diagnóstica de la sonografía Doppler transcraneal para el fenómeno del cese circulatorio cerebral.

Son varios los prerequisites que han de cumplirse para otorgar validez a los hallazgos sonográficos en pacientes en que se sospecha muerte encefálica (tabla 2). Como cualquier técnica confirmatoria del diagnóstico de muerte encefálica, la sonografía Doppler transcraneal solamente presenta eficacia diagnóstica cuando simultáneamente existen signos clínicos de muerte encefálica. Al igual que la exploración clínica o cualquier otra de las pruebas instrumentales (estudios neurofisiológicos, arteriografía, etc.), para la validación de los hallazgos sonográficos, es exigible al explorador una suficiente expe-

TABLA 2. Prerrequisitos para el diagnóstico de para circulatorio cerebral mediante sonografía Doppler transcraneal

Suficiente experiencia del explorador
Presión arterial media normal y estable
Presión intracraneal estable
Estudios de circulación anterior y posterior
Ventanas sónicas adecuadas
Hermetismo craneal

riencia en la técnica. En todos los casos en que se plantea el diagnóstico de muerte encefálica se requiere la realización de un estudio que incluya las principales arterias de la base del cráneo. Los estudios sonográficos dirigidos al establecimiento del cese circulatorio cerebral deben incluir tanto la circulación dependiente de las arterias carótidas, como la circulación posterior. Solamente la existencia simultánea de signos de parada circulatoria cerebral, tanto en el territorio de la circulación anterior como en el de la circulación posterior, es compatible con el diagnóstico de cese circulatorio global y, por tanto, con la situación de muerte encefálica.

Por ello, cuando la sonografía Doppler transcraneal se utiliza para el establecimiento del diagnóstico de cese circulatorio cerebral como complemento del diagnóstico de muerte encefálica, es requisito indispensable la previa estabilización de la presión arterial sistémica en rangos de normalidad de acuerdo a la edad y antecedentes médicos del paciente. La hipotensión arterial puede condicionar un descenso de la presión de perfusión cerebral y en consecuencia un descenso del flujo sanguíneo cerebral y generar un cese transitorio de la circulación intracraneal evidenciable mediante Doppler por la presencia de alguno de los patrones compatibles con muerte encefálica. Igualmente, la existencia de elevaciones transitorias y reversibles de la presión intracraneal (por ejemplo ondas A de Lundberg) pueden condicionar un cese circulatorio intracerebral transitorio evidenciable mediante sonografía Doppler. Por ello es requisito indispensable para establecer que los hallazgos sonográficos de cese circulatorio sean compatibles con muerte encefálica, que la presión arterial media se encuentre en rangos de normalidad, y que los valores de ésta y de la presión intracraneal se mantengan estables. Se puede afirmar que no ha sido descrito ningún caso de reversibilidad si el cese circulatorio objetivado mediante sonografía Doppler transcraneal se ha mantenido más allá de 30 minutos¹⁶.

Es necesario tener en consideración que la sonografía Doppler transcraneal es una técnica instrumental, y que como tal solamente es capaz de objetivar la ausencia o la presencia de ciertos fenómenos fisiológicos o patológicos y, *per se*, no determina un diagnóstico clínico. Sin embargo, su empleo asociado a un contexto clínico apropiado incrementa significativamente las posibilidades diagnósticas de éste. En el caso del diagnóstico de muerte encefálica, solamente la preexistencia de una exploración clínica

compatible con el diagnóstico de muerte encefálica otorga validez diagnóstica a los resultados de paro circulatorio cerebral demostrados mediante sonografía Doppler transcraneal.

La sonografía Doppler transcraneal es una técnica que pone en evidencia la existencia de fenómenos hemodinámicos (en este caso el cese circulatorio cerebral), de igual modo que lo podrían demostrar otras técnicas que estudian el flujo sanguíneo cerebral si se realizasen en las mismas situaciones. Los patrones sonográficos asociados a la muerte encefálica no representan más que la demostración del progresivo cese del flujo sanguíneo cerebral, acercándonos a este fenómeno como un proceso. El paro circulatorio cerebral es consecuencia, en la mayor parte de los casos, de un desbalance entre presiones, con incremento de la presión intracraneal y/o disminución de la presión arterial media. Cuando la presión intracraneal iguala a la presión arterial media se produce el cese circulatorio. Solamente el mantenimiento de esta situación de paro circulatorio cerebral durante un período de tiempo prolongado otorga validez diagnóstica al examen. En ocasiones es posible observar la presencia de patrones de flujo similares a los encontrados en situación de muerte encefálica, que revierten si la actuación terapéutica inmediata revierte la condición hemodinámica intracraneal que lo justifica. Bajo condiciones de monitorización adecuada es posible explicar dichos fenómenos sonográficos mediante la medición de las presiones intracraneales y sistémicas, con aproximación de la presión de perfusión cerebral con valores en torno a 0 mmHg¹⁷. Esta relación existente entre el progresivo incremento de la presión intracraneal y los cambios detectables mediante Doppler transcraneal fueron puestos en evidencia por Hassler et al¹⁸, los cuales observaron que los cambios en el registro sonográfico transcraneal en pacientes que desarrollaban hipertensión intracraneal progresiva eran proporcionales a los cambios de la presión de perfusión cerebral. Dichos autores detectaron el paso desde patrones sonográficos normales, hasta ausencia de detección de flujo, pasando por registros intermedios de picos sistólicos (con morfología de patrón de separación diástole-sístole), flujo reverberante y espigas sistólicas aisladas, en relación directa con los cambios progresivos de la presión intracraneal.

El estudio de los cuatro vasos arteriales que perfunden el cerebro posibilita, en algunos pacientes que evolucionan a muerte encefálica, la observación de una asincronía en el proceso del cese circulatorio, con persistencia de signos sonográficos de flujo en territorios posteriores cuando ya no se observan en territorios carotídeos o a la inversa. Este cese circulatorio asincrónico puede ser debido a la existencia de diferentes mecanismos generadores de la muerte encefálica. Así, en los procesos primitivos de troncoencefalo es posible la existencia (habitualmente durante un corto período de tiempo) de signos clínicos de muerte encefálica (con ausencia de perfusión a nivel del tronco del encéfalo) simultáneos con la existencia de flujo sanguíneo cerebral hemis-

férico, el cual acaba por desaparecer una vez transcurridas varias horas¹⁹. En situaciones de parada circulatoria cerebral debidas al desarrollo de masas hemisféricas unilaterales, el Doppler puede detectar, durante períodos cortos de tiempo, la existencia de paro circulatorio en un hemisferio con persistencia de flujo en el hemisferio contralateral antes de completarse el cese circulatorio total. Dicha actividad circulatoria final podría ser registrada igualmente mediante otras pruebas instrumentales que exploren el flujo sanguíneo cerebral, al igual que el electroencefalograma podría registrar la existencia de actividad bioeléctrica cerebral focal. La única condición para ello sería la oportunidad de su realización en el corto período de tiempo en que exista la asincronía en el cese circulatorio.

Como se comentó antes, el empleo de la sonografía Doppler transcraneal para el diagnóstico de la parada circulatoria cerebral que acompaña a la muerte encefálica, al igual que su empleo como técnica de monitorización del paciente crítico, exige una suficiente experiencia del explorador tanto para la insonación arterial como para la interpretación del registro. Ello es especialmente trascendente en los casos en que la exploración sonográfica se realiza algunas horas después del desarrollo de los criterios clínicos de muerte encefálica. En estas circunstancias es posible que la insonación arterial sea extraordinariamente difícil y que solo con suficiente destreza pueda conseguirse. En esta situación el patrón más frecuentemente detectado es el de espigas sistólicas aisladas, habitualmente con muy baja intensidad sónica y baja velocidad máxima. En algunos otros casos en que han transcurrido varias horas desde la muerte encefálica, el cese circulatorio de las arterias de la base del cráneo afecta también al componente sistólico de la onda, siendo imposible la insonación de ningún tipo de señal. Esta situación representa la mayor limitación que la sonografía Doppler transcraneal tiene en el diagnóstico de parada circulatoria cerebral, ya que en estos casos, si previamente no se había realizado la insonación arterial, la ausencia de ésta pudiera ser atribuida tanto a un cese completo de la circulación intracraneal, como a la ausencia de una ventana sónica apropiada para la exploración. Por ello, la falta de sonorización de las arterias de la base no puede ser considerada como un elemento directo de parada circulatoria si previamente en el mismo paciente y con el mismo protocolo exploratorio no se ha realizado la sonorización efectiva de las mismas. Hasta en un 10% de la población normal es conocida la dificultad de insonación de las arterias de la base del cráneo, con dificultad para la utilización de la ventana temporal como acceso radioluscente a las estructuras intracraneales. Ello puede ser debido bien a hiperostosis, bien a modificaciones de la estructura ósea del hueso temporal, y presenta una mayor frecuencia en pacientes mayores de 60 años, siendo mayor también su incidencia en mujeres.

Al igual que el resto de las pruebas que exploran el flujo sanguíneo cerebral, la sonografía Doppler

transcraneal pierde precisión diagnóstica en el caso de pacientes en que no se conserva el hermetismo craneal. Así, han sido descritos casos en los que la colocación de drenajes ventriculares, grandes fracturas de base de cráneo, o craneotomías descompresivas facilitaban la existencia de registros sonográficos compatibles con persistencia de circulación cerebral a pesar de la existencia de muerte encefálica comprobada por pruebas diferentes a las de flujo²⁰⁻²⁴. Se recomienda precaución en la interpretación de las pruebas de flujo, incluido el Doppler transcraneal en estos casos. Como se comentó previamente, no debe considerarse como un falso positivo la persistencia de flujo demostrada por Doppler o arteriografía en los casos de muerte encefálica secundaria a lesiones primitivas de fosa posterior. En dicha situación (que puede ser compatible con muerte troncoencefálica, pero no con muerte encefálica global), la ausencia de actividad neurológica clínica puede acompañarse de flujo sanguíneo cerebral persistente asociado a mantenimiento de actividad eléctrica cerebral.

Es conocida la influencia que determinados fármacos neurodepresores (fármacos sedantes, barbitúricos, etc.) tienen sobre la actividad metabólica cerebral y sobre distintas funciones del sistema nervioso central (consciencia, respuestas motoras, etc.). En consecuencia, en los pacientes bajo efectos de estos fármacos, la exploración clínica puede estar claramente influenciada por los efectos de aquella, por lo que no es posible su validación como prueba diagnóstica de muerte encefálica. La sonografía Doppler transcraneal, al igual que el resto de las pruebas que exploran el flujo sanguíneo cerebral, no se ve influenciada en su capacidad diagnóstica de paro circulatorio cerebral en los casos en que los pacientes se encuentren bajo efectos de fármacos neurodepresores. Los registros demostrativos de paro circulatorio cerebral conseguidos mediante sonografía Doppler transcraneal (patrón de separación diástole-sístole, de flujo reverberante, o patrón de espigas sistólicas aisladas) no pueden ser consecuencia de los efectos de fármacos depresores del sistema nervioso central. Por otra parte, la sonografía Doppler transcraneal presenta en estos casos una gran utilidad en la orientación de las pautas terapéuticas. En pacientes bajo efectos de fármacos neurodepresores en que se sospeche la existencia de muerte cerebral, si los registros confirman la persistencia de flujo sanguíneo cerebral, la actitud terapéutica debe mantenerse. Si por el contrario los registros confirman el cese circulatorio, la retirada de la terapéutica es obligada.

Son diversos los estudios que analizan la utilidad de la sonografía Doppler transcraneal en el diagnóstico de la parada circulatoria cerebral, algunos realizan una correspondencia entre los hallazgos sonográficos y el desarrollo de signos clínicos de muerte encefálica, mientras que otros realizan una comparación de aquéllos con otras pruebas instrumentales que exploran la perfusión cerebral²⁵. En 1987, Ropper A, et al²⁶ estudiaron 24 pacientes en muerte

encefálica (lesiones cerebrales de origen múltiple: hemorragia subaracnoidea, hematomas cerebrales, etc.), encontrando en todos los casos de muerte encefálica global, bien un patrón de espigas sistólicas bien de flujo reverberante; en ningún caso existía flujo telediastólico (en dos casos describen un patrón que pudiera corresponder al patrón de separación diástole-sístole). En 1990, Petty et al²⁰, en 54 pacientes en coma por diversos procesos de localización supra e infratentorial, encuentran una sensibilidad diagnóstica de la sonografía Doppler para la muerte encefálica del 91,3%, y una especificidad del 100%. Datos similares encuentran Davalos et al²⁷ cuando analizan una serie de 26 pacientes en coma portadores de lesiones cerebrales focales y difusas con afectación supra e infratentorial (sensibilidad del 92% y especificidad del 100%). Existen dos estudios que comparan los hallazgos sonográficos de pacientes en muerte encefálica con los hallazgos en pacientes en coma portadores de lesiones predominantemente supratentoriales. Las series de Feri et al²⁸ y la de Domínguez JM, et al^{29,30} que estudian respectivamente 37 y 75 pacientes encuentran, en este tipo de pacientes, una sensibilidad y especificidad diagnóstica del Doppler transcraneal para muerte encefálica que se sitúa en el 100%. En ambos estudios se identifican los tres tipos diferentes de patrones sonográficos previamente referidos y que se relacionan con parada circulatoria cerebral (separación diástole-sístole, flujo reverberante y espigas sistólicas aisladas).

Existen también estudios que correlacionan el cese circulatorio detectado mediante sonografía Doppler con el detectado con otras técnicas que estudian la perfusión cerebral en pacientes en muerte encefálica. En 1989, Newell³¹ encuentra cese circulatorio mediante gammagrafía con pertecnetato en doce pacientes en muerte encefálica en los que previamente había establecido dicho diagnóstico mediante sonografía Doppler. Datos similares fueron encontrados por Powers et al³² mediante estudios de correlación con análisis isotópicos cerebrales o mediante arteriografía cerebral, como en el caso del estudio de Van Vethoven et al³³. Otras series, como la de Paolin et al³⁴ que otorgan una baja capacidad diagnóstica para muerte cerebral a la sonografía Doppler transcraneal o al electroencefalograma, aunque un estudio detallado del mismo detecta importantes confusiones en el diseño de los mismos.

BIBLIOGRAFÍA

1. Domínguez-Roldán JM, Murillo-Cabezas F, Muñoz-Sánchez A, Madrazo Osuna J, Marques E. Diagnóstico de Muerte Cerebral. *Med Intensiva* 1993; 17: 327-334.
2. Machado-Curbelo C. Una nueva formulación de la muerte: Definición, criterio y pruebas diagnósticas. *Rev Neurol* 1998; 26: 1.040-1.047.
3. Jorgensen PB. Clinical deterioration prior to brain death related to progressive intracranial hypertension. *Acta Neurochirurgica* 1973; 28: 29-32.
4. Domínguez-Roldán JM, Murillo-Cabezas F, Muñoz-Sán-

chez A, Barrera-Chacón JM, González-Menéndez E. Is intracranial hypertension useful in the diagnosis of brain death? *Transplantation Proc* 1992; 24: 31-32.

5. Heiskanen O. Cerebral circulatory arrest caused by acute increases of intracranial pressure. A clinical and roentgenological study of 25 cases. *Acta Neurol Scand (Suppl)* 196; 7: 1-57.

6. Kricheff I, Pinto S, George AE, Braunstein P, Korein J. Angiographic findings in brain death. *Ann NY Acad Sc* 1978; 315: 168-183.

7. Braun M, Ducrocq X, Huot JC. Intravenous angiography in brain death: report of 140 patients. *Neuroradiology* 1997; 39: 400-405.

8. de la Riva F, González FM, Llamas-Elvira JM, Latre JM, Jiménez-Heffernan A, Vidal E, et al. Diagnosis of brain death: superiority of perfusion studies with TC99-HMPAO over conventional radionuclide cerebral angiography. *Br J Radiol* 1992; 65: 289-294.

9. Wieler H, Marohl K, Kaiser KP, Klawki P, Frossler H. Tc99-HMPAO cerebral scintigraphy. A reliable, noninvasive method for determination of brain death. *Clinical Nuclear Med* 1993; 18: 104-109.

10. Kosteljanetz M, Ohrstrom JK, Skjodt S, Teglbjaerg PS. Clinical brain death with preserved cerebral arterial circulation. *Acta Neurol Scand* 1988; 78: 418-421.

11. Álvarez LA, Lipton RB, Hirschfeld A, Salamon O, Lantos G. Brain death determination by angiography in the setting of a skull defect. *Arch Neurol* 1988; 45: 225-227.

12. Aaslid R, Markwalder TM, Nornes H. Non invasive transcranial Doppler ultrasound recording of flow velocity in basal cerebral arteries. *J Neurosurg* 1982; 57: 769-774.

13. Reid J, Spencer M. Ultrasonic Doppler Technique for imaging blood vessels. *Science* 1972; 176: 1.235-1.236.

14. Spencer M, Reid J, David D, Paulson P. Cervical carotid imaging with a continuous wave Doppler flowmeter. *Stroke* 1974; 5: 145-154.

15. Arnold BJ, von Ruetern GM. Transcranial Doppler Sonography. Examination techniques and normal references values. *Ultrasound Med Biol* 1986; 12: 115-123.

16. Ducrocq X, Hassler W, Moritake K, Newell D, Von Ruetern G-M, Shioyai T, et al. Consensus Opinion on diagnosis of cerebral circulatory arrest using Doppler-sonography. Task Force Group on cerebral death of the Neurosonology Research Group of the World Federation of Neurology. *J Neurol Sciences* 1998; 159: 145-150.

17. Mitchell OC, Torre de la E, Alexander Jr E. The non flowing phenomenon during angiography in acute intracranial hypertension. *J Neurosurg* 1962; 19: 766-774.

18. Hassler W, Steinmetz H, Gawlowski J. Transcranial Doppler ultrasonography in raised intracranial pressure and in intracranial circulatory arrest. *J Neurosurg* 1988; 68: 745-751.

19. Kirkham FJ, Levin SD, Padayachee TS, Kyme MC, Neville BG, Gosling RG et al. Transcranial pulsed Doppler ultrasound findings on brainstem death. *J Neurol Neurosurg Psychiatry* 1987; 50: 1.504-1.513.

20. Petty GW, Mohr JP, Pedley TA, Tatemichi TK, Lennihan L, Duterte DI, et al. The role of transcranial Doppler in confirming brain death: Sensitivity, specificity, and suggestions for performance and interpretation. *Neurology* 1990; 40: 300-303.

21. Zurynski Y, Dorsch N, Pearson I, Choong R. Transcranial Doppler ultrasound in brain death: Experience in 140 patients. *Neurol Res* 1991; 13: 248-252.

22. Heiskanen O. Cerebral circulatory arrest caused by acute increase of intracranial pressure. *Acta Neurol Scand* 1964; 40 (Suppl. 7): 1-7.

23. Pribram HF. Angiographic appearances in acute intracranial hypertension. *Neurology* 1961; 11: 10-21.

24. Greitz T, Gordom E, Kolmodim G, Widen L. Aortocranial and carotid angiography in determination of brain death. *Neuroradiology* 1973; 5: 13-19.

25. Domínguez-Roldán JM, Murillo-Cabezas F. Study of intracranial circulation in brain-dead patients using transcranial Doppler sonography. *Brain death*. Amsterdam: Editorial Elsevier, 1996; 179-188.

26. Ropper AH, Kehne SM, Weschler L. Transcranial Doppler in brain death. *Neurology* 1987; 37: 1.733-1.735.

27. Dávalos A, Rodríguez-Rago A, Mate G, Molins A, Genis D, González JL, et al. Valor del examen Doppler transcraneal en el diagnóstico de muerte cerebral. *Med Clin (Barc)* 1993; 100: 249-252.
28. Feri M, Ralli L, Felici M, Vanni D, Capria V. Transcranial Doppler and brain death diagnosis. *Crit Care Med* 1994; 22: 1.120-1.126.
29. Domínguez JM, Murillo F, Muñoz A, Santamaría JL, Villen J. Changes in the Doppler waveform of intracranial arteries in patients in brain death status. *Transplantation Proceedings* 1995; 27: 2.391-2.392.
30. Domínguez JM, Murillo F, Muñoz A, Santamaría JL, Villen J, Barrera JM. Study of blood flow velocities in the middle cerebral artery using transcranial Doppler sonography in brain-dead patients. *Transplantation Proceedings* 1995; 27: 2.395-2.396.
31. Newell DW, Grady MS, Sirotta P, Winn HR. Evaluation of brain death using transcranial Doppler. *Neurosurgery* 1989; 24: 509-513.
32. Powers AD, Graeber MC, Smith RR. Transcranial Doppler Ultrasound in the determination of brain death. *Neurosurgery* 1989; 24: 884-889.
33. Van Velthoven A, Calliauw L. Diagnosis of brain death. Transcranial Doppler Sonography as an additional method. *Acta Neuroch (Wien)* 1998; 95: 57-60.
34. Paolin A, Manuali A, Di Paola F, Boccaletto F, Caputo P, Zanata R, et al. Reliability in diagnosis of brain death. *Intensive Care Med* 1995; 21: 657-662.