

IMÁGENES EN MEDICINA INTENSIVA

Monitorización de la ventilación con tomografía de impedancia

Ventilation monitoring by impedance tomography

C. Hermosa*, E. Calvo y F. Gordo

Servicio de Medicina Intensiva, Hospital Universitario del Henares, Coslada, Madrid, España

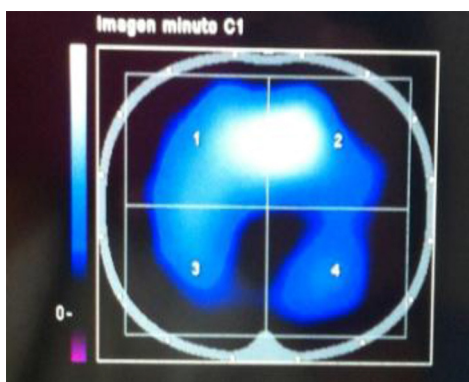


Figura 1

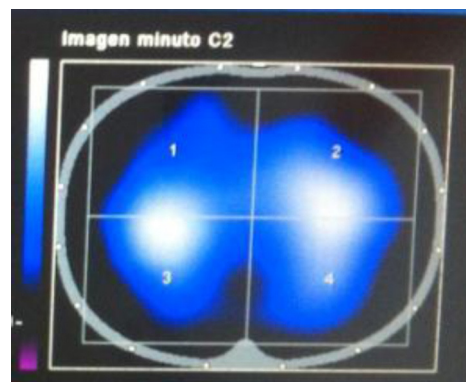


Figura 2

Mujer de 57 años, ingresada por insuficiencia respiratoria hipoxémica grave por obstrucción de vía aérea tras atragantamiento, siendo necesario intubación orotraqueal con extracción de cuerpo extraño y fibrobroncoscopia, sin objetivar restos. Mucosa normal.

Durante el tiempo de conexión a ventilación mecánica se monitoriza la dinámica respiratoria mediante tomografía de impedancia eléctrica con PulmoVista® 500, que permite visualizar la distribución regional de la ventilación de forma continua a pie de cama, a través de un cinturón de silicona con 16 electrodos colocados en el tórax del paciente.

En este caso se monitorizó el paso de ventilación controlada por volumen (fig. 1) a modo ventilatorio parcial con proporcional asistida (fig. 2), objetivando una distribución regional de la ventilación más homogénea, con mejoría en las zonas posteriores y disminución en las anteriores (fig. 3).

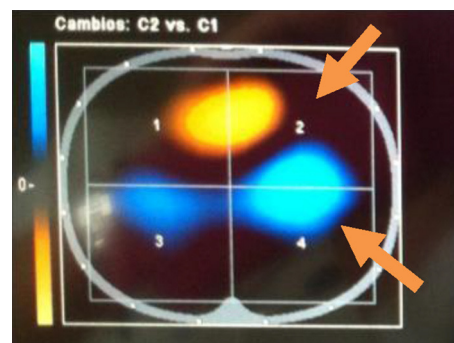


Figura 3

* Autor para correspondencia.

Correo electrónico: chermosagelbard@yahoo.es (C. Hermosa).