



IMÁGENES EN MEDICINA INTENSIVA

Aneurisma de tronco braquiocefálico encontrado previo a traqueostomía percutánea



Brachycephalic trunk aneurysm found before percutaneous tracheotomy

J. Hermosilla^{a,b,*}, M. Aguayo^b y L. Ferreira^b

^a Facultad de Medicina, Universidad San Sebastián, Concepción, Chile

^b UCI Médica, Hospital Regional de Concepción, Concepción, Chile

Disponible en Internet el 30 de noviembre de 2015

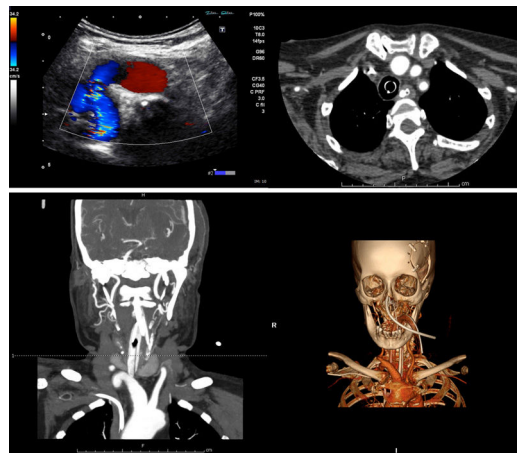


Figura 1

Paciente de 73 años, hospitalizada en la UCI por hemorragia subaracnoidea con escala de Fisher III, con aneurisma de la arteria comunicante posterior izquierda clipado; evoluciona con vasoespasmo y compromiso de conciencia con escala de coma de Glasgow 7. Se planifica al séptimo día traqueotomía percutánea. Previo al procedimiento se realiza ecografía cervical. Al extender el cuello se identifica masa pulsátil pretraqueal con imagen ecográfica que sugiere aneurisma. Se realiza angio-TAC de vasos del cuello, que muestra elongación del tronco braquiocefálico derecho que ejerce efecto de masa paratraqueal, y sobre polo inferior del lóbulo tiroideo y parcialmente del istmo. Se decide no realizar traqueotomía por riesgo de rotura del aneurisma. La realización de una ecografía cervical previo a una traqueotomía percutánea permite evitar posibles complicaciones por anomalías anatómicas (fig. 1).

* Autor para correspondencia.

Correo electrónico: juan.hermosilla@uss.cl (J. Hermosilla).