



IMÁGENES EN MEDICINA INTENSIVA

Mucormicosis rino-órbito-cerebral en un paciente crítico



Rhino-orbital-cerebral mucormycosis in a critically ill patient

M. Vallverdú Vidal*, S. Iglesias Moles y M. Palomar Martínez

Servicio de Medicina Intensiva, Hospital Universitario Arnau de Vilanova, Lleida, España

Recibido el 12 de febrero de 2016; aceptado el 22 de marzo de 2016

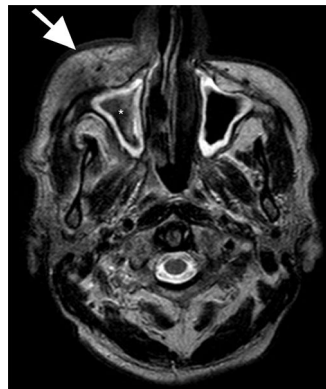


Figura 1

Se presenta el caso de un paciente de 72 años con antecedentes de diabetes tipo II evolucionada, y colocación de puente dental superior derecho hace 4 meses, que ingresa por dolor, edema facial, ptosis palpebral, focalidad neurológica, inestabilidad en la marcha y shock séptico. Se realiza TAC facial/senos que demostró sinusopatía etmoido-maxilar derecha. La resonancia magnética axial en T2 demostró ocupación del seno maxilar derecho con centro hipointenso en T2 (*, fig. 1) compatible con sinusitis fúngica/mucormicosis con extensión del proceso infeccioso a la órbita (→, fig. 1) y foco de difusión restringida a nivel frontal derecho que brilla en difusión (b1000) (fig. 2a) y es hipointenso en mapa de ADC (fig. 2b) en relación con cerebritis. Tras dichos hallazgos se inicia cobertura antimicrobiana y antifúngica junto con amplia exéresis quirúrgica de las lesiones accesibles. La anatomía patológica confirmó el diagnóstico de mucormicosis. La evolución fue favorable y tras 33 días de ingreso hospitalario el paciente fue dado de alta.

* Autor para correspondencia.

Correo electrónico: mvallver@gmail.com (M. Vallverdú Vidal).

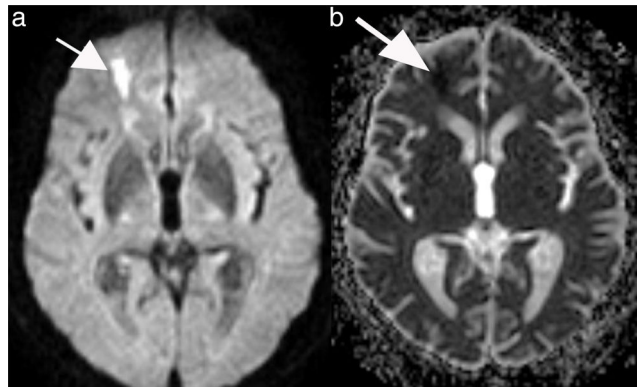


Figura 2

Agradecimientos

A todo el personal que participó en la atención del paciente y a todos los que han hecho posible la redacción/publicación de este artículo.