



## CARTAS CIENTÍFICAS

### Tratamiento percutáneo del tromboembolismo pulmonar masivo



### Percutaneous management of massive pulmonary thromboembolism

Sr. Editor:

El tromboembolismo pulmonar (TEP) continúa siendo una de las principales causas de morbimortalidad en todo el mundo<sup>1</sup>. Las guías europeas de práctica clínica estratifican esta entidad en varias categorías, en función del riesgo de muerte en los primeros 30 días<sup>2</sup>. Se define como TEP de alto riesgo aquel que cursa con *shock* o hipotensión arterial mantenida (definida como presión sistólica < 90 mmHg durante más de 15 min, no explicada por otra causa), y en estos casos la mortalidad alcanza entre el 35-58% de los casos<sup>3</sup>. Aunque el tratamiento con fibrinólisis sistémica puede reducir la mortalidad, no está exento de graves complicaciones. Registros de las prácticas clínicas diarias estiman que un bajo porcentaje de pacientes con TEP de alto riesgo reciben tratamiento fibrinolítico, debido al elevado número de contraindicaciones para recibir el mismo<sup>4</sup>. En estas situaciones se ha descrito tanto la trombectomía quirúrgica y la trombectomía pulmonar percutánea (TPP)<sup>5</sup>.

A continuación describimos nuestra experiencia en el tratamiento percutáneo en pacientes con TEP de alto riesgo y contraindicación para fibrinólisis, desde enero de 2015 a enero de 2016. Durante este tiempo ingresaron en nuestra unidad de cuidados intensivos cardiológicos, 15 pacientes con TEP de alto riesgo, de los cuales, 4 (26,7%) fueron sometidos a TPP por contraindicación para tratamiento fibrinolítico.

El caso 1 se trata de una mujer de 80 años que ingresa tras síncope con traumatismo craneoencefálico (TCE) que cursa con hematoma subdural. Se diagnostica de TEP bilateral y desarrolla *shock* cardiogénico siendo preciso soporte vasoactivo. Se decide realizar TPP, con mejoría hemodinámica inmediata.

El caso 2 es una mujer de 50 años con un oligodendroglioma cerebral activo. Ingresó por insuficiencia respiratoria aguda y *shock* cardiogénico, objetivándose en la TC/TEP bilateral. Se decidió realizar TPP, pero a pesar de la extracción de gran cantidad de trombo, la mejoría hemodinámica no fue suficiente, por lo que decidimos combinar fibrinólisis local con un bolo de 10 mg de rtPA directamente administrado sobre el catéter, con buena respuesta. A las 4 h

comenzó con cefalea, evidenciándose hemorragia intraparenquimatosa que no precisó medidas adicionales y con excelente evolución clínica.

El caso 3 se trata de una mujer de 81 años que ingresa por parada cardiorrespiratoria extrahospitalaria (PCR). A su llegada a urgencias y dentro del estudio de la etiología de la PCR se realiza TC cerebral, donde se objetiva hematoma subdural secundario a TCE. Se realiza ecocardiograma emergente en urgencias, observando dilatación y disfunción ventricular derecha severa con alta probabilidad de TEP. Debido a la situación de *shock* refractario a altas dosis de fármacos vasoactivos, se decide trasladar a la sala de hemodinámica donde se implanta soporte con oxigenación por membrana extracorpórea (ECMO-VA) venoarterial, y se realiza angiografía pulmonar confirmando la sospecha diagnóstica, y realizando TPP con excelente respuesta clínica y hemodinámica que permite la retirada del ECMO a los 3 días. Desgraciadamente la paciente falleció por encefalopatía anóxica secundaria al tiempo de PCR.

El último caso es una mujer de 44 años con antecedentes de neoplasia mamaria, que ingresa de forma programada para cirugía de reconstrucción mamaria con colgajo abdominal. A las 6 h de la cirugía la paciente desarrolló *shock* brusco e insuficiencia respiratoria aguda objetivando en el ecocardiograma datos sugerentes de TEP. Por lo que se decide realizar TPP con excelente resultado y evolución clínica.

Todos nuestros casos fueron mujeres, con una edad media de 63,75 años. Las 4 cursaron con *shock* por disfunción ventricular derecha grave, precisando soporte vasoactivo con dobutamina y noradrenalina, y una de ellas soporte con ECMO-VA. Las características de los pacientes se muestran en la [tabla 1](#). La afectación en todos los casos fue proximal y bilateral de ambas arterias pulmonares.

Una vez confirmado el diagnóstico de TEP, se estableció la indicación de reperfusión inmediata por su alto riesgo, trasladando a las pacientes a la sala de hemodinámica para la realización de TPP ante la contraindicación al tratamiento fibrinolítico sistémico. La técnica percutánea fue la misma en todos los casos y consistió en obtener un acceso venoso femoral derecho, avanzar un catéter *pigtail* a ambas arterias pulmonares y realizar una inyección de contraste para identificar la rama ocluida. Una vez identificada la rama a tratar se realizó intercambio sobre guía de alto soporte a catéter-guía o vaina de al menos 8F (p. ej., Torq Vue®, St Jude Medical) que se colocó proximal al trombo. Se realizó fragmentación mediante catéter *pigtail* introducido por la vaina de 8F y, posteriormente, aspiración por dicha vaina con apoyo de catéteres tipo multipropósito ([fig. 1](#)). Durante la TPP todos los pacientes recibieron tratamiento

**Tabla 1** Datos clínicos, características hemodinámicas, ecocardiográficas y evolución clínica

Paciente	Edad	Causa TEP	Técnica diagnóstica	Contraindicación fibrinólisis	PAPm pre (mmHg)	PAPm post (mmHg)	Seguimiento 6 meses
1	80	TVP	TC	TCE (hematoma subdural)	58	24	Asintomática
2	50	TVP	TC	Neoplasia cerebral (oligodendroglioma)	45	38	Asintomática
3	81	No filiada	Eco	TCE (hematoma subdural)	—	—	<i>Exitus</i>
4	44	Inmovilización	Eco	Cirugía mayor	55	45	Asintomática

Paciente	PSAP pre	PSAP post	DTDVD B pre	DTDVD M pre	DTDVD L pre	DTDVD B post	DTDVD M post	DTDVD L post	TAPSE pre	TAPSE post
1	65	63	59	56	68	40	41	65	9	15
2	43	40	53	45	70	42	40	68	8	23
3	65	50	63	54	67	44	42	64	8	15
4	50	24	56	49	71	39	40	69	8	21

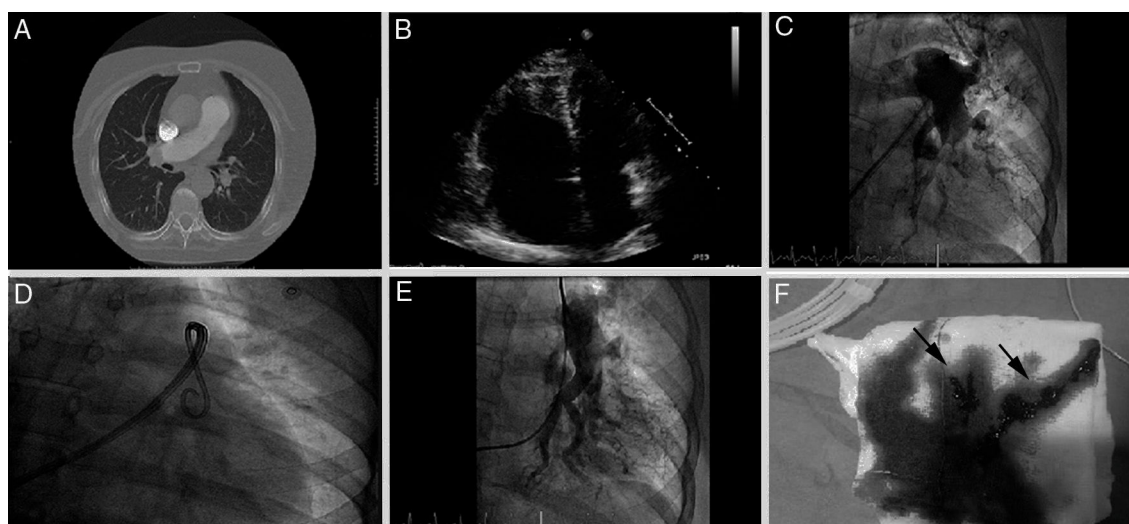
DTDVD B: diámetro telediastólico de ventrículo derecho basal; DTDVD L: diámetro telediastólico de ventrículo derecho longitudinal; DTDVD M: diámetro telediastólico de ventrículo derecho medial; Eco: ecocardiograma; PAPm: presión media de arteria pulmonar; pre: pre-intervencionismo; post: postintervencionismo; prox: proximales; PSAP: presión sistólica de arteria pulmonar por ecocardiograma; TAPSE: desplazamiento sistólico del anillo tricúspideo (mm); TC: tomografía computarizada; TCE: traumatismo craneoencefálico; TVP: trombosis venosa profunda.

con heparina sódica intravenosa, con una dosis ajustada a unos valores de tiempo de coagulación activada de 200s, continuándose la infusión al finalizar el procedimiento ajustándose a unos valores ratio-ATTP de 1,5-2. En todos los casos se extrajo una cantidad variable de trombo, y se constató una mejoría clínica y hemodinámica significativa.

Antes y después del procedimiento se midieron las presiones pulmonares de manera invasiva, observando un descenso medio de la presión pulmonar media del  $17,0 \pm 14,8$  mmHg. En la paciente bajo soporte con ECMO no se realizaron medidas de la presión pulmonar, al no ser estas valorables con este soporte. Se objetivó asimismo una mejoría de la función ventricular derecha en el ecocardiograma efectuado a las 72h del procedimiento. Los diámetros telediastólicos del VD basal, medio y longitudinal se redujeron una

media del  $16,5 \pm 3,8$  mm,  $10,3 \pm 4,3$  mm y  $2,5 \pm 0,5$  mm, respectivamente. Además, la función ventricular derecha (VD) calculada mediante el desplazamiento sistólico del anillo tricúspideo (TAPSE) se incrementó de manera media un  $10,3 \pm 4,4$  mm. A los 6 meses los casos 1, 2 y 4 continúan vivos, y sin signos de sospecha de desarrollo de hipertensión pulmonar en el ecocardiograma de control.

La técnica de la TPP incluye la fragmentación mecánica del trombo, y puede ser complementada o no con diferentes protocolos de fibrinólisis local. Aunque en la actualidad no existe un acuerdo unánime sobre las indicaciones y técnica óptima, se acepta que puede ser valorada en pacientes con contraindicación para la fibrinólisis o fallo de la misma. En nuestra experiencia inicial, se debería evitar el tratamiento combinado con fibrinólisis local en aquellos pacientes con



**Figura 1** A) Angio-TC de arterias pulmonares mostrando contenido trombótico en ambas arterias pulmonares principales. B) Ecocardiograma transtorácico, plano apical 4 cámaras, dilatación severa de ventrículo derecho. C) Angiografía pulmonar izquierda basal. D) Fragmentación con catéter *pigtail*. E) Angiografía pulmonar izquierda tras trombectomía mecánica. F) Contenido trombótico aspirado (flechas).

contraindicación para la fibrinólisis sistémica, a pesar de que la dosis de fibrinolítico sea menor. En este sentido, son muchos los estudios que han demostrado que la TPP aislada es una técnica factible y segura<sup>6-9</sup>. Además, se observa una mejoría inmediata de las presiones pulmonares lo que puede ser de ayuda en pacientes que cursan con *shock* y fallo VD grave<sup>6</sup>. En los últimos años también han aparecido diversos estudios sobre la utilización de esta técnica en pacientes con TEP submasivos con buenos resultados<sup>7</sup>. La mejora de la tecnología con el desarrollo de nuevos dispositivos que faciliten la extracción del trombo, y el aumento de la experiencia con este tipo de técnicas, puede hacer que en los próximos años la TPP se generalice para el manejo de pacientes con TEP.

El objetivo de este documento es mostrar nuestra experiencia inicial en la implementación de un programa de TPP urgente aprovechando la presencia de un cardiólogo intervencionista de guardia localizada, 24h al día y 365 días al año, dentro de las recomendaciones para el tratamiento del síndrome coronario agudo con elevación del ST. En España este tipo de programa sería fácil y barato de extender a la gran mayoría de centros con programas de angioplastia primaria. Para ello, la creación de equipos multidisciplinares (emergencias, cuidados intensivos, cardiología, radiología...) podría mejorar el tratamiento y el pronóstico de este tipo de enfermos.

## Financiación

Los autores declaran no haber recibido financiación para la realización de este trabajo.

## Bibliografía

1. Heit JA. The epidemiology of venous thromboembolism in the community. *Arterioscler Thromb Vasc Biol.* 2008;28:370-2.
2. Konstantinides SV, Torbicki A, Agnelli G, Danchin N, Fitzmaurice D, Galié N, et al., Task Force for the Diagnosis and Management of Acute Pulmonary Embolism of the European Society of Cardiology (ESC). 2014 ESC Guidelines on the diagnosis and management of acute pulmonary embolism. *Eur Heart J.* 2014;35:3033-69.
3. Meyer G, Vieillard-Baron A, Planquette B. Recent advances in the management of pulmonary embolism: Focus on the critically ill patients. *Ann Intensive Care.* 2016;6:19.
4. Pollack CV, Schreiber D, Goldhaber SZ, Slattery D, Fanikos J, O'Neil BJ, et al. Clinical characteristics, management, and outcomes of patients diagnosed with acute pulmonary embolism in the emergency department: Initial report of EMPEROR (Multicenter Emergency Medicine Pulmonary Embolism in the Real World Registry). *J Am Coll Cardiol.* 2011;57:700-6.
5. Kuo WT, Gould MK, Louie JD, Rosenberg JK, Sze DY. Catheter therapy for the treatment of massive pulmonary embolism: Systematic review and meta-analysis of modern techniques. *J Vasc Interv Radiol.* 2009;20:1431-40.
6. Dilektasli AG, Demirdogen Cetinoglu E, Acet NA, Erdogan C, Ursavas A, Ozkaya G, et al. Catheter-directed therapy in acute pulmonary embolism with right ventricular dysfunction: A promising modality to provide early hemodynamic recovery. *Med Sci Monit.* 2016;22:1265-73.
7. Mohan B, Chhabra ST, Aslam N, Mohan Mittal C, Mohan G, Tandon R, et al. Mechanical breakdown and thrombolysis in subacute massive pulmonary embolism: A prospective trial. *World J Cardiol.* 2013;5:141-7.
8. Bayiz H, Dumantepe M, Teymen B, Uyar I. Percutaneous aspiration thrombectomy in treatment of massive pulmonary embolism. *Heart Lung Circ.* 2015;24:46-54.
9. Dumantepe M, Teymen B, Akturk U, Seren M. Efficacy of rotational thrombectomy on the mortality of patients with massive and submassive pulmonary embolism. *J Card Surg.* 2015;30:324-32.

J.C. Castro-Garay, A. Uribarri\*, I. Cruz-González, J. Martín-Moreiras y P.L. Sánchez

*Servicio de Cardiología, Complejo Asistencial Universitario de Salamanca-Instituto de Investigación Biomédica de Salamanca, Salamanca, España*

\* Autor para correspondencia.

Correo electrónico: [auribarrig@gmail.com](mailto:auribarrig@gmail.com) (A. Uribarri).

<http://dx.doi.org/10.1016/j.medin.2016.07.004>  
0210-5691/

© 2016 Elsevier España, S.L.U. y SEMICYUC. Todos los derechos reservados.

## Encefalopatía progresiva de origen carencial: identificar a los pacientes en riesgo de déficit de tiamina



## Progressive encephalopathy associated with nutritional deficiencies: Identifying patients at high risk for developing thiamine deficiency

Sr. Editor:

La encefalopatía de Wernicke (EW) constituye una entidad neurológica por déficit de tiamina, que se asociaba clásicamente con el alcoholismo, aunque aparece en no alcohólicos<sup>1,2</sup>. Su prevalencia estimada es entre el 0,4-2,8%,

pero la coexistencia con enfermedades del mismo perfil y la inaccesibilidad a las pruebas diagnósticas hacen que la incidencia real sea desconocida<sup>1</sup>. Dado la gravedad e inoportunidad del tratamiento, se recomienda la administración inmediata de tiamina ante la sospecha, deteniéndose así la enfermedad y favoreciendo la recuperación<sup>1,3</sup>. Para prevenirla, los profesionales debemos conocer las situaciones e intervenciones terapéuticas en las que exista un aumento de la demanda metabólica que precipiten su déficit<sup>3</sup>. En vistas a esta situación, consideramos presentar el caso de una paciente con encefalopatía rápidamente progresiva relacionada con el déficit de tiamina.

Se trata de una mujer de 57 años cuyo único antecedente es una bulbitis duodenal. Desde hacía 2 meses padecía un cuadro de alteraciones comportamentales, vértigo, vómitos, dolor abdominal e intolerancia alimenticia, que finalmente provocó un fracaso renal agudo y acidosis