

## Bloqueo del ganglio estrellado como terapia de rescate en el vasoespasmio refractario tras hemorragia subaracnoidea



### Stellate ganglion block as rescue therapy in refractory vasospasm after subarachnoid hemorrhage

Sr. Editor:

La isquemia cerebral tardía secundaria a vasoespasmio es una complicación de la hemorragia subaracnoidea (HSA) aneurismática que puede aparecer en el 30% de los pacientes y asocia una elevada morbimortalidad<sup>1</sup>. Un pequeño porcentaje de casos no responden al tratamiento recomendado con hipertensión inducida o procedimientos intervencionistas como la angioplastia cerebral y la infusión de vasodilatadores intraarteriales, no existiendo opciones eficaces actualmente cuando estas terapias fracasan. Describimos un caso con vasoespasmio refractario, en el que se empleó el bloqueo anestésico del ganglio estrellado con buen resultado.

Paciente de 61 años, sin antecedentes de interés, que ingresó por episodio de cefalea brusca, náuseas y fotofobia de 4 días de evolución debido a una HSA (WFNS III) secundaria a la rotura de un aneurisma en la arteria comunicante anterior. A su llegada a Urgencias, presentó hemiplejía derecha de predominio braquial y disfasia, que recuperó tras la administración de nimodipino por vía intravenosa, fluidoterapia y noradrenalina. A las 24 h del ingreso, se realizó una arteriografía consiguiendo una adecuada embolización del aneurisma. Durante la prueba, se objetivó un importante vasoespasmio, que fue tratado con infusión local de 2 mg de nimodipino en ambas arterias cerebrales anteriores y cerebral media (ACM) izquierda, así como en arteria pericallosa izquierda, donde fue preciso instilar 2 mg adicionales de nimodipino y realizar una angioplastia con balón, con buen resultado angiográfico final. Al acabar el procedimiento se objetivó una hemiparesia 3/5 en brazo derecho sin disfasia, que mejoró tras incrementar la presión arterial.

Las siguientes 48 h se caracterizaron por episodios fluctuantes de focalidad izquierda y evidencia de vasoespasmio grave por Doppler transcraneal (DTC), con velocidades medias de hasta 250 cm/s en la ACM izquierda e índice de Lindegaard superior a 3. Al tercer día, se repitió la angiografía con nueva infusión de 8 mg de nimodipino, esta vez con resultado parcial. La tomografía computarizada realizada posteriormente mostró una pequeña lesión isquémica frontal izquierda. Debido a la ausencia de mejoría clínica (plejía del brazo derecho y disfasia), se contactó con la Unidad del Dolor para la realización de un bloqueo del ganglio estrellado cervical izquierdo, que se llevó a cabo al cuarto día de ingreso bajo control de escopia (fig. 1). Se administraron 10 ml de bupivacaína al 0,5% en bolo y se dejó colocado un catéter para la administración repetida del fármaco cada 12 h. A los 30 min del bloqueo, se obje-

tivó recuperación parcial de la fuerza en el brazo derecho, mejorando la nominación de objetos. En ese momento, el DTC mostró una disminución de la velocidad media en ACM izquierda del 10% (fig. 2 A y B), que descendió de forma progresiva en las siguientes horas. Después de 3 días de tratamiento con bupivacaína (6 dosis), la paciente mantuvo una mínima claudicación braquial, sin alteraciones del lenguaje, consiguiendo la retirada del bloqueo cervical sin recidiva de los síntomas y con descenso de la velocidad por DTC hasta del 70% con respecto a su valor máximo.

La fisiopatología del vasoespasmio cerebral aún no se ha aclarado, existiendo numerosas teorías: vasoconstricción arterial prolongada, liberación de neuropéptidos vasoactivos, cambios estructurales en la pared arterial o una respuesta inflamatoria exagerada<sup>2,3</sup>. Si no se detecta de manera temprana, el estrechamiento de la luz arterial puede causar aumento de la resistencia vascular y la disminución del flujo sanguíneo cerebral, provocando isquemia cerebral irreversible. Existen diversos factores relacionados con la aparición de vasoespasmio, siendo los más importantes el volumen de sangre en el espacio subaracnoideo (escala de Fisher), el estado neurológico al ingreso (escala Hunt-Hess o WFNS) y el tamaño y la localización aneurismal<sup>4</sup>.

Según las últimas recomendaciones de la AHA<sup>5</sup>, en casos de aparición de síntomas focales indicativos de vasoespasmio, el tratamiento se basa en la inducción de hipertensión (clase I, nivel B) y en las técnicas intravasculares mediante angioplastia cerebral y/o infusión selectiva de vasodilatadores intraarteriales (clase IIIa, nivel B), sin existir estudios que avalen otras terapias con un suficiente nivel de evidencia. En los casos de vasoespasmio refractario a estos tratamientos, se han propuesto diversas opciones, como la administración intratecal de fármacos vasodilatadores, el uso de nimodipino intraarterial en perfusión continua o el bloqueo del ganglio cervical estrellado<sup>6,7</sup>.

El ganglio cervical estrellado controla el tono simpático de la cabeza, el cuello y las extremidades superiores; su bloqueo anestésico está indicado para el control del dolor neuropático, en casos de miembro fantasma, hiperhidrosis o en insuficiencia vascular de extremidades superiores, como en el fenómeno de Raynaud, por su efecto vasodilatador<sup>8</sup>. El bloqueo de ganglio estrellado se ha utilizado con éxito en el vasoespasmio refractario en casos aislados o series de casos; estos muestran que, tras el bloqueo del ganglio con un anestésico local (generalmente bupivacaína), se consigue una mejoría clínica con recuperación parcial o total del déficit neurológico, al lograrse un incremento en el flujo de las arterias cerebrales ipsolaterales al bloqueo, con un efecto más marcado en los pacientes de menor edad<sup>9,10</sup>.

Para la realización de esta técnica es esencial un adecuado conocimiento de la anatomía. Se debe tener en cuenta la relación de la cadena ganglionar cervical simpática con las estructuras musculares (músculos escalenos; músculo longus colli, etc.), el esófago, la tráquea y el paquete vasculonervioso (nervio laríngeo recurrente, arteria subclavia y vertebral). La técnica se realiza bajo control

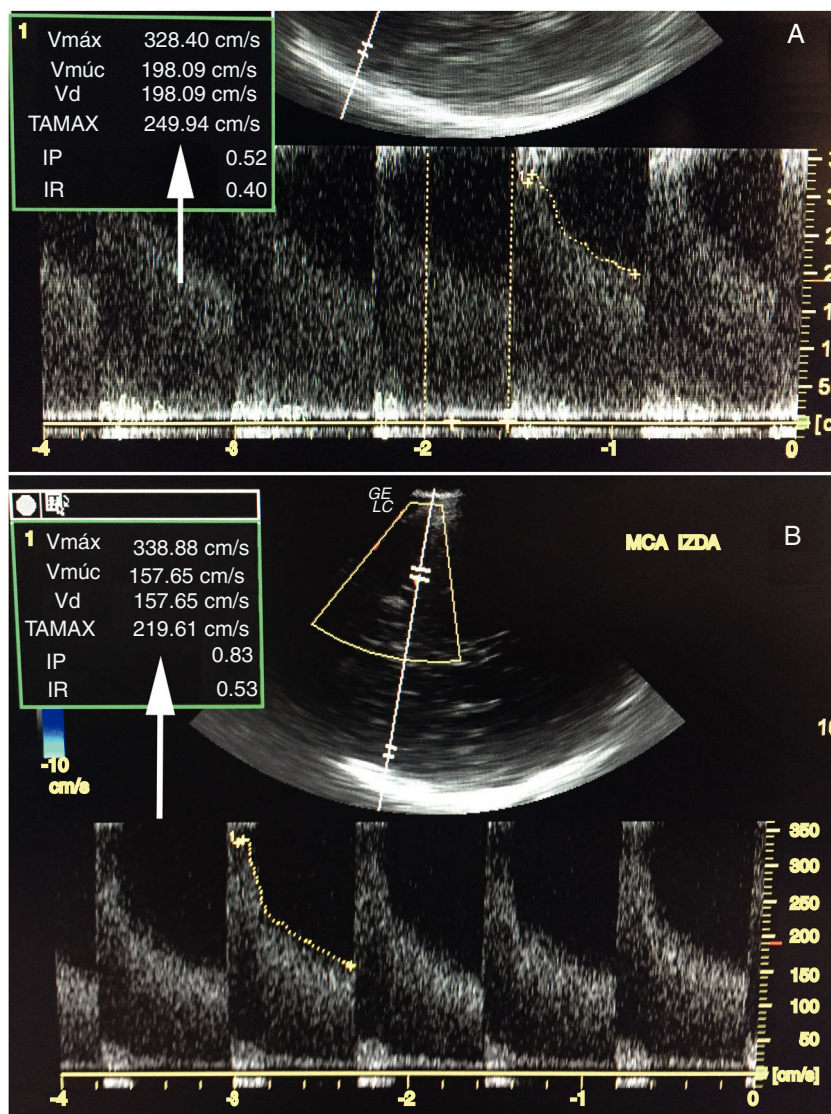


Figura 1 Técnica de bloqueo bajo escopia.

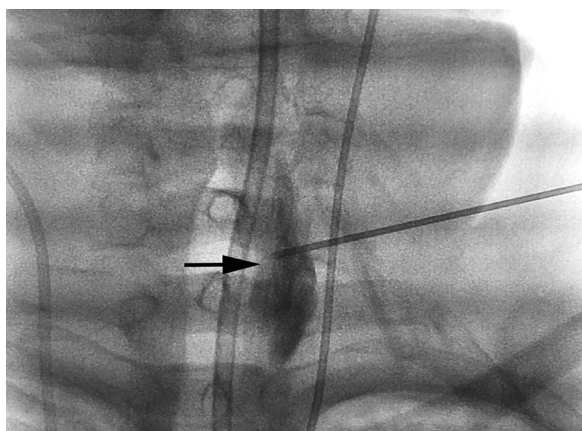


Figura 2 Medida de Vm en ACM izquierda DTC antes (A) del bloqueo y tras el bloqueo (B).

ecográfico o con fluoroscopia. El músculo longus colli es la referencia muscular, lateral al ganglio, con una variación de grosor de 5 a 10 mm en C6 y de 8 a 10 mm en C7. Tras el bloqueo se produce una denervación de las estructuras de cabeza y cuello. Los signos de bloqueo exitoso son la aparición unilateral de síndrome de Horner, anhidrosis, congestión nasal (signo de Guttman) y conjuntival, venodilatación e incremento de la temperatura de al menos  $1^{\circ}\text{C}$ . La técnica presenta pocas complicaciones como: disfonía o disfagia, afectación del plexo braquial, hematomas, bloqueo del nervio frénico o inyección epidural del fármaco.

Como conclusión, nuestro caso pone de manifiesto que el bloqueo de ganglio estrellado podría ser una técnica útil como tratamiento de segunda línea de la isquemia cerebral tardía asociada a HSA, especialmente cuando el vasoespasmio tiene predominio unilateral.

## Bibliografía

- Durrant JC, Hinson HE. Rescue therapy for refractory vasospasm after subarachnoid hemorrhage. *Curr Neurol Neurosci Rep.* 2015;15:521.
- Mejía JA, Niño de Mejía MC, Ferrer LE, Cohen DAT. Vasoespasmo cerebral secundario a hemorragia subaracnoidea por ruptura de aneurisma intracerebral. *Rev Col Anest.* 2007;35:143–65.
- Van Lieshout JH, Dibué-Adjei M, Cornelius JF, Sloty PJ, Schneider T, Restin T, et al. An introduction to the pathophysiology of aneurysmal subarachnoid hemorrhage. *Neurosurg Rev.* 2017;1:1–14, <http://dx.doi.org/10.1007/s10143-017-0827-y>.
- Findlay J, Darsaut T. Medical management of cerebral vasospasm. En: Winn H, editor. *Youmans and Winn neurological surgery.* 7th ed. Philadelphia: Elsevier; 2017. p. 3274–84.
- Hemphill JC 3rd, Greenberg SM, Anderson CS, et al. Guidelines for the management of spontaneous intracerebral hemorrhage: A guideline for Healthcare Professionals From the American Heart Association/American Stroke Association. *Stroke.* 2015;46:2032–60.
- Caplan JM, Colby GP, Coon AL, Huang J, Tamargo RJ. Managing subarachnoid hemorrhage in the neurocritical care unit. *Neurosurg Clin N Am.* 2013;24:321–37.
- Adamczyk P, He S, Amar AP, et al. Medical management of cerebral vasospasm following aneurysmal subarachnoid hemorrhage: A review of current and emerging therapeutic interventions. *Neurol Res Int.* 2013;462–91.
- Serna-Gutiérrez J. Bloqueo del ganglio estrellado guiado por ultrasonografía. *Rev Colomb Anestesiología.* 2015;43:278–82.
- Nie Y, Song R, Chen W, Qin Z, Zhang J, Tang J. Effects of stellate ganglion block on cerebrovascular vasodilation in elderly patients and patients with subarachnoid haemorrhage. *Br J Anaesth.* 2016;117:131–2.
- Jain V, Rath GP, Dash H, Bithal PK, Chouhan RS, Suri A. Stellate ganglion block for treatment of cerebral vasospasm in patients with aneurysmal subarachnoid hemorrhage —A preliminary study. *Anaesthesiol Clin Pharmacol.* 2011;27:516–21.

J. Sánchez Arguiano<sup>a,\*</sup>, M.A. Hernández-Hernández<sup>a</sup>, R.A. Jáuregui Solórzano<sup>a</sup>, S. Maldonado-Vega<sup>b</sup>, A. González Mandly<sup>c</sup> y J. Burón Mediavilla<sup>a</sup>

<sup>a</sup> Servicio de Medicina Intensiva, Hospital Universitario Marqués de Valdecilla, Santander, España

<sup>b</sup> Servicio de Anestesiología, Hospital Universitario Marqués de Valdecilla, Santander, España

<sup>c</sup> Servicio de Radiología Intervencionista, Hospital Universitario Marqués de Valdecilla, Santander, España

\* Autor para correspondencia.

Correos electrónicos: [o414@humv.es](mailto:o414@humv.es), [mjuncalsar@gmail.com](mailto:mjuncalsar@gmail.com) (J. Sánchez Arguiano).

<https://doi.org/10.1016/j.medin.2017.10.002>  
0210-5691/

© 2017 Elsevier España, S.L.U. y SEMICYUC. Todos los derechos reservados.

## Renal replacement therapy in severe phenobarbital poisoning: Another brick in the wall



### Diálisis extracorpórea en el caso de grave fenobarbital envenenamiento: otro ladrillo en la pared

Dear Editor,

The prevalence of severe poisoning with sedatives or hypnotics has been increasing dramatically over the last years.<sup>1</sup> In this setting, barbiturates remain one of the most common classes of drugs associated with fatal poisoning. The current report aims at illustrating the usefulness of renal replacement therapy with intermittent hemodialysis in the acute care of massive phenobarbital poisoning.

A 56-year old woman was addressed to the intensive care unit (ICU) for a massive phenobarbital poisoning (assumed ingested dose: 5.5 g). The estimated maximum delay between phenobarbital ingestion and ICU admission was 6 hours. The patient presented with hypotension (77/44 mmHg), hypothermia (33 °C) and altered mental status (Glasgow Coma Scale: 3) requiring endotracheal intubation, fluid loading with 1000 mL of saline and noradrenalin infusion up to 0.33 µg/kg/min before ICU admission. Her neurological examination revealed bilateral mydriasis with

no pupillary response, together with the disappearance of other brainstem reflexes. A trans-thoracic echocardiography showed preserved left ventricle ejection fraction and cardiac output consistent with a vasoplegic shock. In spite of the profound coma and respiratory depression, there was no evidence for aspiration. The diagnosis of massive phenobarbital poisoning was confirmed by high barbiturate plasma levels measured upon admission (273 mg/L).

Initial management of barbiturate poisoning included supportive care of organ failures (*i.e.*, mechanical ventilation and noradrenalin infusion), the administration of activated charcoal (a single 1 g/kg dose) so that to limit the enterohepatic recirculation of barbiturates, together with urinary alkalinization in an attempt to increase their urinary excretion. On day-1, hemodynamic improvement allowed for noradrenalin discontinuation. Yet, the neurological examination was no significantly improved (GCS: 3), except for a spontaneous breathing activity under mechanical ventilation. Multiple-dose activated charcoal (MDAC) was introduced on day-2, with no significant decrease in plasma phenobarbital levels or neurological improvement (Fig. 1). On day-4, because the patient was still deeply comatose, renal replacement therapy (RRT) initiation was decided. Intermittent dialysis was performed using an Artis Physio™ dialysis system (Gambro AB, Meyzieu, France) with a Sureflux™-19E dialyzer (Nipro Europe, Saint Beauzire, France), achieving an estimated average creatinine