



## IMÁGENES EN MEDICINA INTENSIVA

### Lesión de aorta torácica por tubo pleural

### Thoracic aortic injury caused by chest tube



J.M. Vignau Cano\*, A. Bermúdez García y D. Macías Rubio

*Cirugía Cardiovascular, Hospital Puerta del Mar, Cádiz, España*

Disponible en Internet el 21 de mayo de 2018

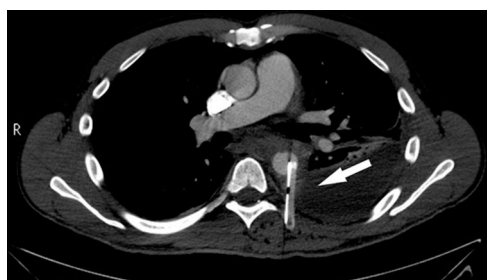

Figura 1

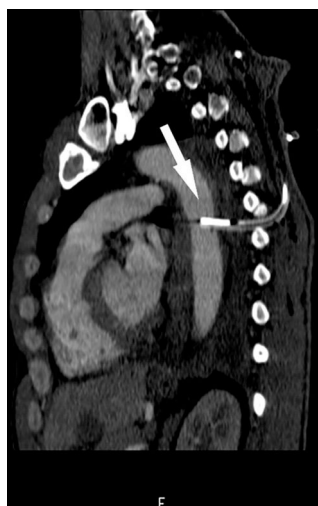

Figura 2

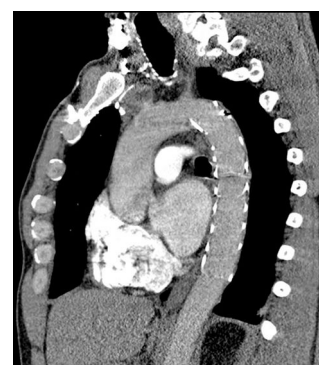


Figura 3

Presentamos el caso de un paciente varón de 45 años ingresado en la UCI con un derrame pleural paraneumónico organizado en pulmón izquierdo. Tras la introducción de un tubo pleural para intentar drenarlo, sale sangre arterial por el tubo siendo clampado y fijado rápidamente, se realiza una TC urgente. En este se observa que el tubo se ha introducido excesivamente medial y la punta se ha alojado en el interior de la aorta torácica descendente (flechas blancas, [figs. 1 y 2](#)). Se avisa al cirujano cardiovascular de guardia. Se decide que la mejor opción terapéutica es el tratamiento endovascular. Se introduce una endoprótesis torácica por femoral izquierda, con una maniobra coordinada se retira drenaje mientras se despliega la endoprótesis que sella la solución de continuidad ([fig. 3](#)). El caso es un claro ejemplo de que cualquier técnica invasiva puede tener complicaciones graves. Si se hubiera retirado el tubo en el momento de la punción las consecuencias hubieran sido fatales.

\* Autor para correspondencia.

Correo electrónico: [drvignau@gmail.com](mailto:drvignau@gmail.com) (J.M. Vignau Cano).