



IMÁGENES EN MEDICINA INTENSIVA

Rotura traqueal secundaria a intubación selectiva de bronquio derecho



Tracheal rupture hidden by selective intubation of right bronchium

N. Arriero Fernández^{a,*}, Z. Eguileor Marín^a y C. Marco Schulke^b

^a Servicio de Medicina Intensiva, Hospital Universitario de Guadalajara, Guadalajara, España

^b Servicio de Radiología, Hospital Universitario de Guadalajara, Guadalajara, España

Disponible en Internet el 26 de julio de 2018

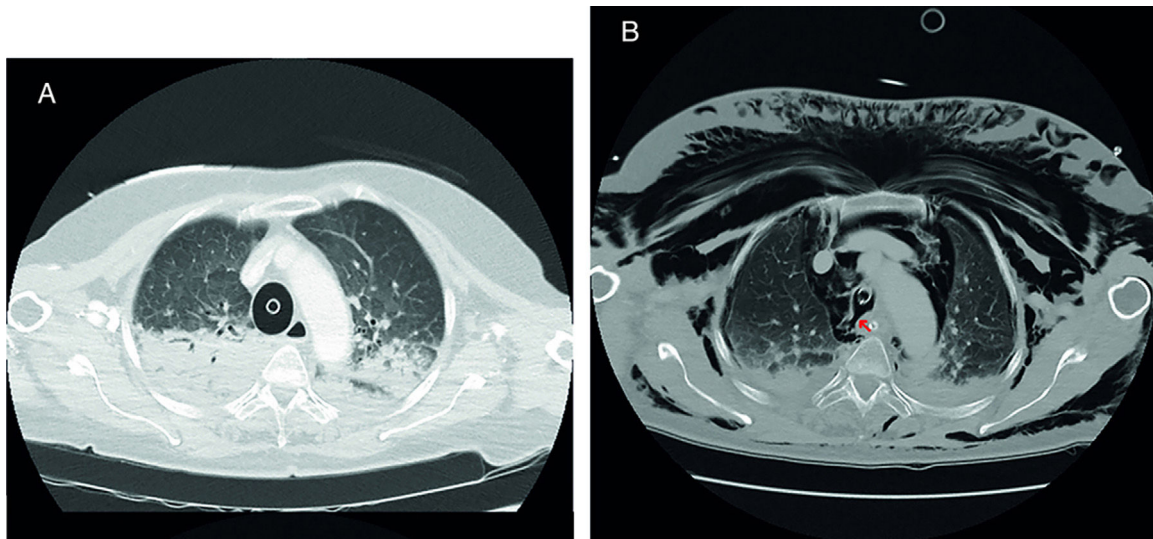


Figura 1 (A) TC torácica inicial. (B) TC torácica en UCI.

Mujer de 70 años sin antecedentes de interés traída al hospital tras 35 min de RCP avanzada que incluye intubación orotraqueal (técnica no descrita en el informe) y uso de dispositivo de compresión torácica mecánica. En urgencias se realiza TC torácico (A) en el que informan de intubación selectiva del bronquio principal derecho. A su llegada a la UCI,

* Autor para correspondencia.

Correo electrónico: noemi.arriero@gmail.com (N. Arriero Fernández).

se retira el tubo endotraqueal, con aparición inmediata de extenso enfisema subcutáneo. Se repite TC torácico (B) en el que se aprecia solución de continuidad en la pared posterolateral derecha de la tráquea en relación a rotura traqueal, condicionando neumotórax apical bilateral, extenso neumomediastino y enfisema subcutáneo (fig. 1). A los 3 días de ingreso en la unidad, la paciente fallece tras LTSV por encefalopatía anóxica grave.

Agradecimientos

A los Servicios de Medicina Intensiva y Radiología del Hospital de Guadalajara. En especial a los doctores Carlos Marián Crespo y Jose Alberto Silva Obregón, por su apoyo y dedicación.