



## IMÁGENES EN MEDICINA INTENSIVA

### Hematoma intrapleural e hiperinsuflación del pulmón nativo en paciente con trasplante pulmonar



### Intrapleural hematoma and hyperinsufflation of the native lung in lung transplant recipients

M. Arlabán Carpintero\*, J. Sánchez Arguiano y M.A. Ballesteros Sanz

Servicio de Medicina Intensiva, Hospital Universitario Marqués de Valdecilla, Santander, Cantabria, España

Disponible en Internet el 9 de julio de 2018

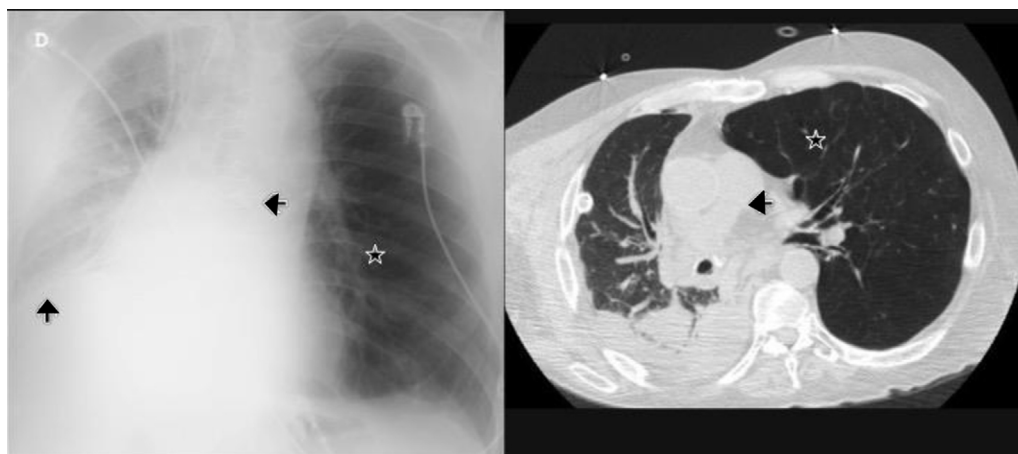


Figura 1

Paciente de 59 años con EPOC tipo enfisema intervenido de coartación de aorta en la infancia y de recambio valvular aórtico por estenosis severa (anticoagulado con acenocumarol) que ingresa para trasplante bipulmonar. Debido al alto riesgo quirúrgico se opta por realizar trasplante unipulmonar y se inicia anticoagulación con heparina sódica a las 24 h. El séptimo día posttrasplante presenta súbitamente disnea, taquicardia, palidez y salida de sangre fresca por el drenaje pleural. Se decide revisión urgente en quirófano, evacuando un hematoma de 300 cc sin objetivar punto de sangrado. La situación se complicó con hiperinsuflación del pulmón nativo (fig. 1, estrella) y parálisis frénica derecha (flecha ascendente), lo que propició el desplazamiento mediastínico (flecha hacia la izquierda). Tras la limpieza quirúrgica y fisioterapia la evolución fue favorable y pudo ser dado de alta.

\* Autor para correspondencia.

Correos electrónicos: [maite.arlaban@scsalud.es](mailto:maite.arlaban@scsalud.es), [maitearlaban@gmail.com](mailto:maitearlaban@gmail.com) (M. Arlabán Carpintero).