



IMÁGENES EN MEDICINA INTENSIVA

Sangrado de arteria mamaria interna secundario a resucitación prolongada

Bleeding from internal mammary artery related to prolonged cardiopulmonary resuscitation



V. Arnaiz Arnaiz^{a,*}, C. Berástegi Santamaría^b y P.M. Olaechea Astigarraga^a

^a Unidad de Cuidados Intensivos, Hospital Galdakao-Usansolo, Galdakao, Vizcaya, España

^b Radiología, Hospital Galdakao-Usansolo, Galdakao, Vizcaya, España

Disponible en Internet el 14 de enero de 2019

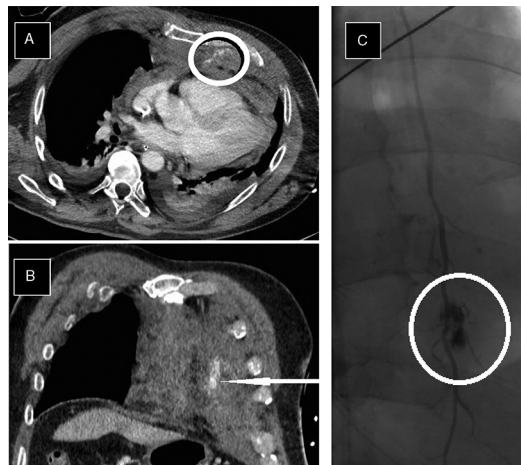


Figura 1

Paciente varón de 66 años ingresado para colocación de catéter doble J por litiasis ureteral con buen resultado. Cuarenta y ocho horas tras el procedimiento presenta parada cardiorrespiratoria intrahospitalaria. Dada la alta sospecha de TEP se procede a trombolisis sistémica intraparada; las maniobras de resucitación se prolongan durante 45 min recuperando circulación espontánea. Posteriormente presenta *shock* hemorrágico identificando por TAC: fractura de tercio medio del esternón y de la vertiente anterior de varias costillas izquierdas y sangrado activo retroesternal procedente de arteria mamaria interna izquierda (fig. 1A y B). Se realiza arteriografía que confirma dicho sangrado (fig. 1C) procediéndose a embolización selectiva con buen resultado. El paciente evolucionó de forma satisfactoria.

* Autor para correspondencia.

Correo electrónico: VIRGINIA.ARNAIZARNAIZ@OSAKIDETZA.NET (V. Arnaiz Arnaiz).