



IMÁGENES EN MEDICINA INTENSIVA

Hemoptisis masiva como complicación de cateterismo derecho con catéter de Swan-Ganz



Massive hemoptysis as complication of cathetering right with Swan-Ganz catheter

C. Amorós Verdú*, A. Baeza Román y F.J. Coves Orts

Servicio de Medicina Intensiva, Hospital General Universitario de Elche, Elche, Alicante, España.

Disponible en Internet el 7 de abril de 2019

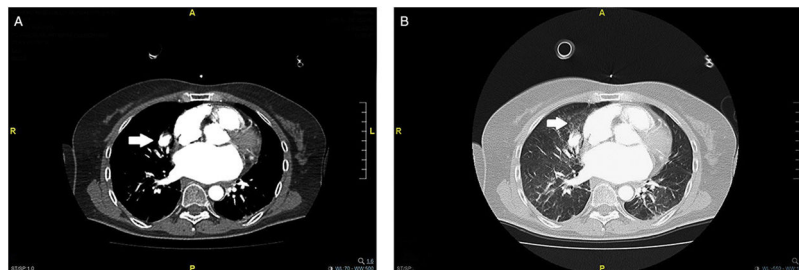


Figura 1

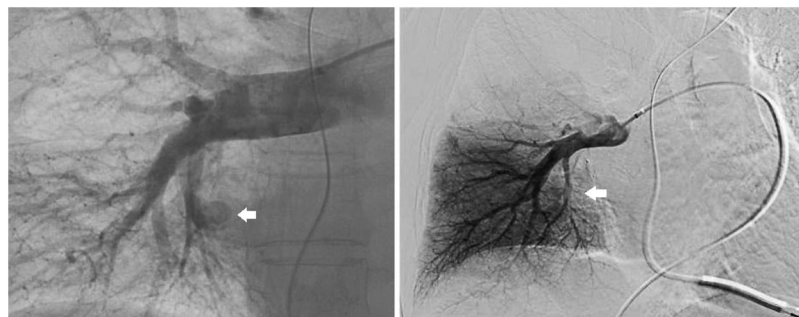


Figura 2

La rotura de una rama de la arteria pulmonar durante la cateterización derecha es una complicación rara pero con una mortalidad de entre el 50-70%. Presentamos el caso de una mujer de 64 años con miocardiopatía hipertrófica concéntrica severa no obstructiva, portadora de DAI, con disnea de mínimos esfuerzos y signos de hipertensión pulmonar en la ecocardiografía, que presenta hemoptisis masiva tras inflado de balón de catéter de Swan-Ganz durante cateterismo cardiaco derecho. Tras intubación orotraqueal se realiza angio-TAC pulmonar que objetiva un pseudoaneurisma en la rama arterial pulmonar del lóbulo medio (fig. 1A) con hemorragia alveolar localregional (fig. 1B). Se realiza una arteriografía que confirma el pseudoaneurisma, procediendo a realizar una embolización selectiva (fig. 2) sin objetivar extravasación en la angio-TAC de control a las 48 h y con una buena evolución posterior.

* Autor para correspondencia.

Correo electrónico: amoros.cris@gmail.com (C. Amorós Verdú).