



IMÁGENES EN MEDICINA INTENSIVA

Perforación vascular por catéter venoso central

Vascular perforation by central venous catheter

P. Escudero-Acha*, A. González-Castro y C. Blanco Huelga



Servicio de Medicina Intensiva, Hospital Universitario Marqués de Valdecilla, Santander, España

Disponible en Internet el 5 de abril de 2019




Figura 1 Imagen del contenido pleural drenado.

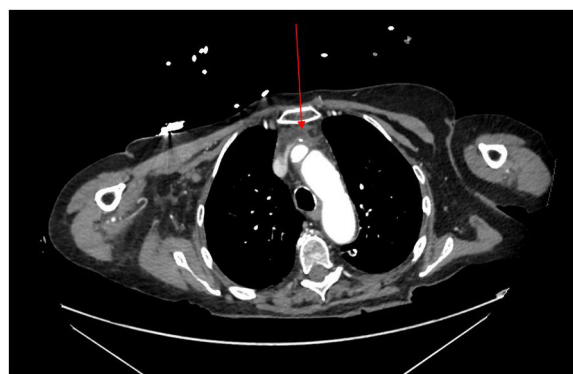


Figura 2 Imagen de TAC con CVC impactado en vena innominada.

Se presenta el caso de una mujer de 75 años ingresada en planta de hospitalización por un divertículo de Zenker pendiente de tratamiento endoscópico, requiriendo canalización de catéter venoso central de acceso periférico para nutrición parenteral. Pasados 7 días presenta un cuadro de bacteriemia asociada a catéter, por lo que se retira el catéter venoso central de acceso periférico y se canaliza catéter venoso central yugular. A las 48 h muestra un desarrollo progresivo de insuficiencia respiratoria que requiere intubación e ingreso en la UCI. En la ecografía torácica se objetiva derrame pleural bilateral masivo, drenándose con tubos torácicos, evacuando 3 l de contenido blanquecino con características bioquímicas de nutrición parenteral (fig. 1). Se realiza TAC torácica que muestra la punta del catéter venoso central impactado en la vena innominada con colección adyacente (fig. 2). De acuerdo con Cirugía Cardiovascular, se retira el catéter manteniendo un estrecho control tanto por los tubos de drenaje como por ecocardiografía para prevenir el desarrollo de taponamiento cardiaco. Tras 48 h de ingreso la paciente permanece estable y puede ser dada de alta a la planta.

* Autor para correspondencia.

Correo electrónico: patricia.escudero.acha@gmail.com (P. Escudero-Acha).