



IMÁGENES EN MEDICINA INTENSIVA

Valoración ecocardiográfica integral en un caso de miocardiopatía de takotsubo por privación de opiáceos



Comprehensive echocardiographic assessment of takotsubo cardiomyopathy case due to opioids withdrawal

I. Keituqwa Yáñez*, S. Nicolás Franco y A. Arcís Conesa

Unidad de Cuidados Intensivos y Electroestimulación Cardíaca, Hospital General Universitario Rafael Méndez, Lorca, Murcia, España

Disponible en Internet el 18 de abril de 2019

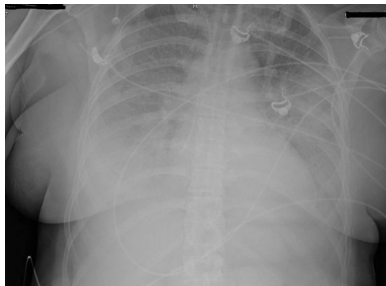


Figura 1

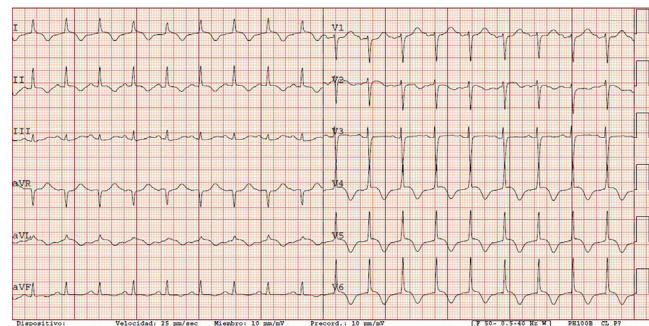


Figura 2

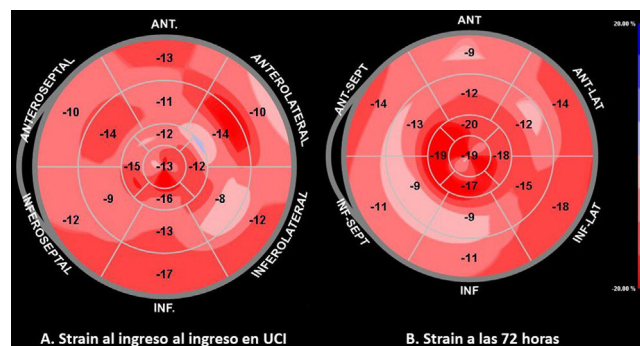


Figura 3

* Autor para correspondencia.
Correo electrónico: ivankeituqwa@gmail.com
(I. Keituqwa Yáñez).

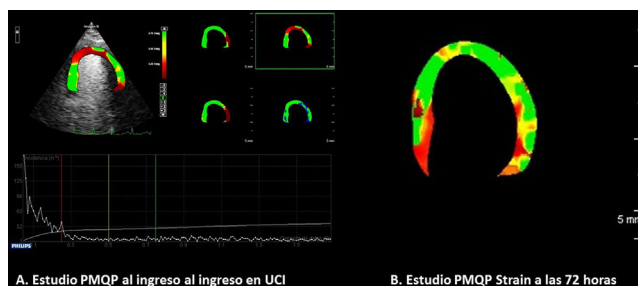


Figura 4

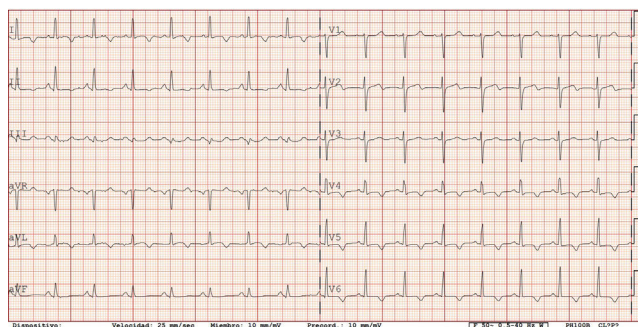


Figura 5

Mujer de 49 años de edad con antecedentes de exadicción a drogas por vía parenteral en tratamiento con buprenorfina que consultó por diarrea y dolor abdominal, habiendo abandonado el tratamiento con buprenorfina 36 h antes. En el área de Urgencias desarrolló un cuadro de dolor torácico típico de instauración brusca y clínica de insuficiencia cardiaca con hipotensión arterial. En la radiografía de tórax presentaba edema pulmonar (fig. 1); en la analítica destacaba una elevación de la troponina I (1,7 ug/L, referencia 0-0,5), así como de los niveles de NT-proBNP (17.480 pg/mL). El ECG se muestra en la figura 2.

Fue admitida en la UCI, realizándose un ecocardiograma (video 1) con estudio de strain que evidenció una hipocinesia severa de segmentos medios y apicales con una FE del 38% y un strain longitudinal global disminuido ($-12,4\%$) con pérdida de gradiente fisiológico apical (en strain normal los segmentos apicales muestran unos valores superiores a los medios y basales, siendo el valor normal del strain longitudinal global de $-20\% \pm 2\%$) en el mapa polar (fig. 3A). El estudio ecocardiográfico de perfusión miocárdica cuantitativa paramétrica realizado con ecocontraste (SonoVue®) se muestra en la figura 4A. Fue tratada como un SCASEST junto con depleción de volumen e inotrópico con levosimendán. La coronariografía realizada a las 36 h no evidenció enfermedad coronaria obstructiva (video 2). El pico de troponina I fue de 4,9 ug/L. A las 72 h la paciente se encontraba estable hemodinámicamente y sin signos de insuficiencia cardiaca; en el ecocardiograma presentaba normalización de los trastornos segmentarios anteriores, con FE del 55% (video 3). En el mapa polar de strain mostraba el restablecimiento del gradiente apical pero con el strain longitudinal global levemente disminuido ($-14,2\%$; fig. 3B), y en el estudio de perfusión miocárdica cuantitativa paramétrica, una mejoría de la perfusión septoapical (fig. 4B). El ECG realizado en ese momento se muestra en la figura 5.

Anexo. Material adicional

Se puede consultar material adicional a este artículo en su versión electrónica disponible en [doi:10.1016/j.medin.2019.02.006](https://doi.org/10.1016/j.medin.2019.02.006).