



## IMÁGENES EN MEDICINA INTENSIVA

### Pericarditis idiopática por cristales de colesterol Idiopathic pericarditis by cholesterol crystals



P.E. Edroso Jarne<sup>a,\*</sup>, A. Rodríguez García<sup>a</sup> y J.M. Salvador Casabón<sup>b</sup>

<sup>a</sup> Servicio de Medicina Intensiva, Hospital Clínico Universitario Lozano Blesa, Zaragoza, España

<sup>b</sup> Servicio de Cardiología, Hospital Clínico Universitario Lozano Blesa, Zaragoza, España

Disponible en Internet el 8 de mayo de 2019

La pericarditis por colesterol es infrecuente. Un paciente de 81 años ingresó en nuestra UCI debido a un derrame pericárdico severo con incipientes signos de compromiso hemodinámico (fig. 1). Se llevó a cabo una pericardiocentesis diagnóstica y terapéutica, mejorando la clínica del paciente y los parámetros hemodinámicos. Se obtuvieron aproximadamente 1.500 ml de líquido de aspecto amarillento (fig. 2). Al microscopio óptico se observaron abundantes cristales de colesterol, micelas lipídicas y células inflamatorias (fig. 3). La concentración de colesterol en el líquido pericárdico era mayor que en la sangre del paciente. La enfermedad tuberculosa, el hipotiroidismo, la artritis reumatoide, así como otras infecciones sistémicas y enfermedades autoinmunes, fueron descartadas. Los cristales de colesterol son característicos, los cuales, por otro lado, traducen la cronicidad del derrame y la inflamación persistente del pericardio. La concentración de colesterol es normalmente igual o mayor a la de la sangre. El tratamiento dependerá de la enfermedad subyacente. Si hay compromiso hemodinámico

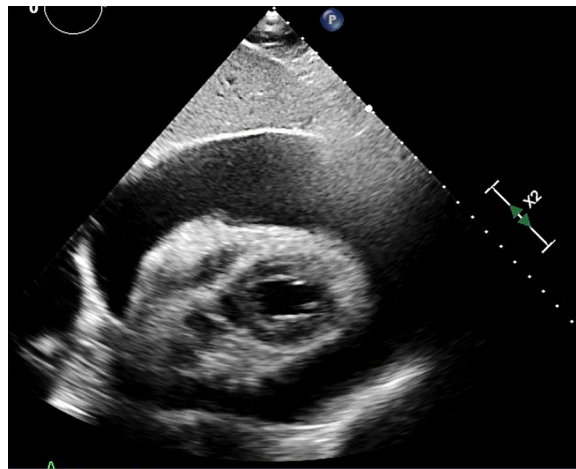


Figura 1

\* Autor para correspondencia.

Correo electrónico: [palomaedroso@hotmail.com](mailto:palomaedroso@hotmail.com) (P.E. Edroso Jarne).




Figura 2

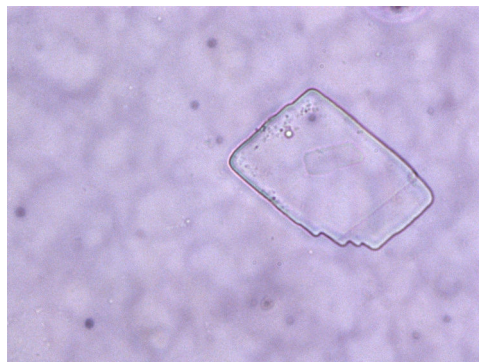


Figura 3

se debe llevar a cabo una pericardiocentesis. En la mayoría de los casos suele presentar recaídas, siendo necesario realizar una pericardiectomía.

### Financiación

Los autores declaran no haber recibido ningún tipo de apoyo financiero para la realización del estudio.

### Conflicto de intereses

Los autores declaran no tener ningún conflicto de intereses.

### Agradecimientos

Al Servicio de Medicina Intensiva y al Servicio de Cardiología del Hospital Clínico Lozano Blesa.