



## IMÁGENES EN MEDICINA INTENSIVA

### ¿Debería ser la ecografía abdominal la primera prueba de elección de imagen en la enterocolitis necrosante?



### Should abdominal ultrasound be the first image choice test in necrotizing enterocolitis?

A. Batista Muñoz<sup>a</sup>, O. Otero Vaccarello<sup>a</sup> y J. Rodríguez-Fanjul<sup>b,\*</sup>

<sup>a</sup> Unidad Intensiva Neonatal, Servicio de Pediatría, Hospital Joan XXIII, Tarragona, España

<sup>b</sup> Unidad Intensiva Pediátrica, Servicio de Pediatría, Hospital Joan XXIII, Tarragona, España

Disponible en Internet el 15 de noviembre de 2019

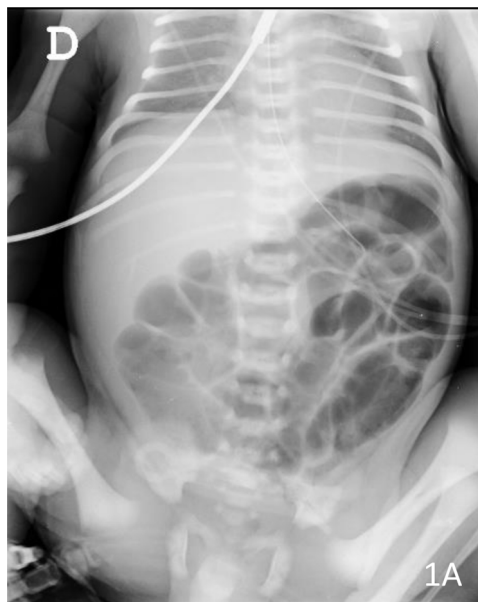

Figura 1

\* Autor para correspondencia.

Correo electrónico: [javier.rodriiguez.fanjul@gmail.com](mailto:javier.rodriiguez.fanjul@gmail.com) (J. Rodríguez-Fanjul).

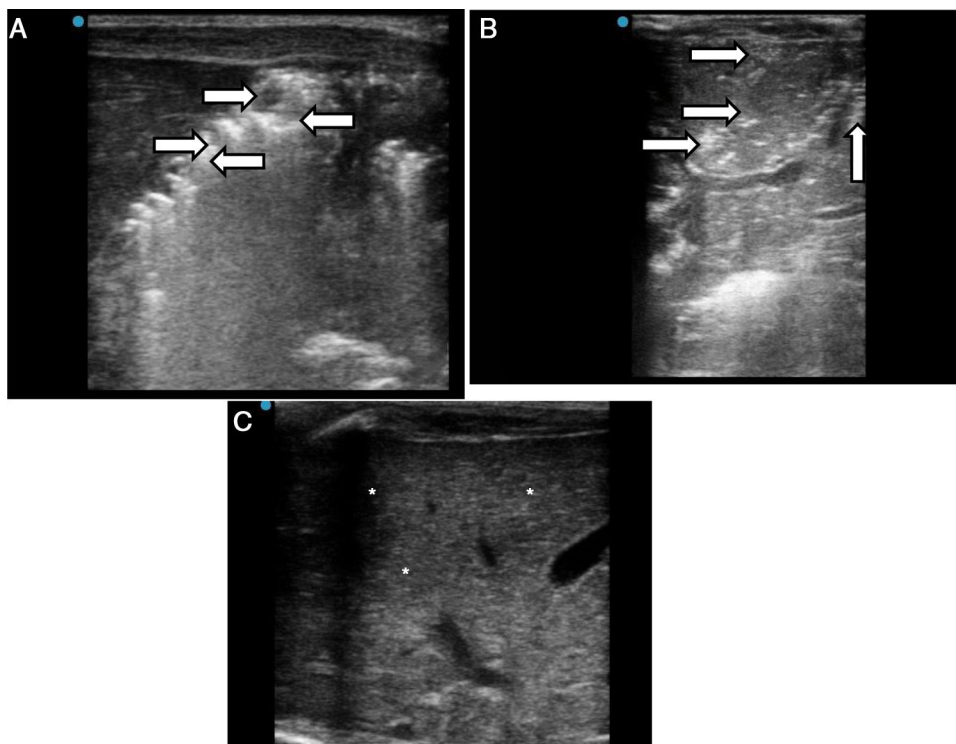


Figura 2

Recién nacido prematuro de 28 semanas de edad gestacional con peso al nacimiento de 850 gramos. A los 22 días de vida se realiza transfusión de hematíes por anemia de la prematuridad. A las 12 h postransfusión presenta distensión abdominal y un vómito de contenido gástrico. La analítica sanguínea no muestra alteraciones gasométricas ni elevación de parámetros de infección. En la radiografía de abdomen no se evidencian signos sugestivos de enterocolitis (fig. 1A), pero la ecografía abdominal muestra ausencia de peristaltismo y asas intestinales con 2 capas de focos ecogénicos en paredes (flechas blancas), signo que indica la presencia de aire intraluminal (fig. 2A), así como focos ecogénicos en parénquima hepático indicando burbujas de gas en las venas portaes (flechas blancas), signo sugestivo de aire libre en vena porta (fig. 2B) orientando como cuadro de enterocolitis. Se mantiene a dieta al paciente, y se inicia tratamiento con antibioterapia. Evolutivamente presenta normalización ecográfica (asteriscos blancos) (fig. 2C) completando 14 días de tratamiento antibiótico.