



IMÁGENES EN MEDICINA INTENSIVA

Fibrinólisis endobronquial en paciente con oxigenación por membrana extracorpórea

Endobronchial fibrinolysis in a patient with extracorporeal membrane oxygenation

M. Sevilla Martínez*, V. Chica Sáez y M.J. García Delgado

Unidad de Cuidados Intensivos, Hospital Universitario Virgen de las Nieves, Granada, España

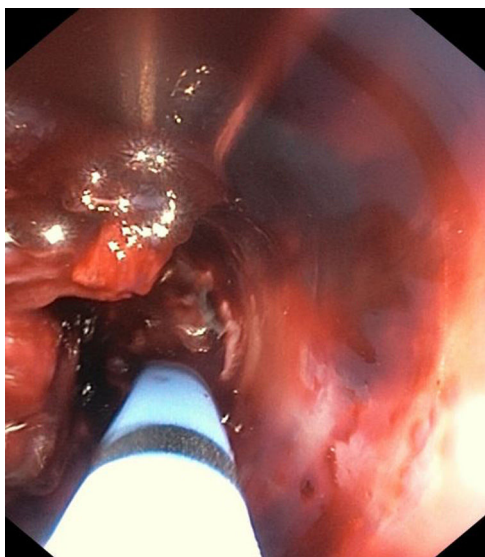


Figura 1

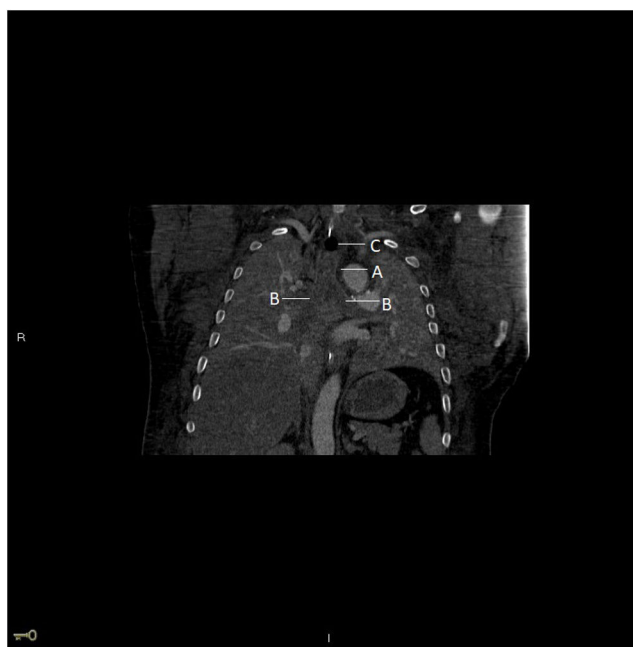

Figura 2

Paciente ingresado por distrés respiratorio de etiología infecciosa con necesidad de soporte de oxigenación por membrana extracorpórea venovenosa, por lo que se estableció anticoagulación. Complicación por hemoptisis masiva, ante lo que se realiza fibrobroncoscopia en la que se evidencian coágulos muy organizados desde tercio distal del tubo orotraqueal hasta carina principal, donde se aprecia coágulo compacto que procede de ambos bronquios principales y que se extiende a ramas lobares bilaterales (fig. 1). En TC de tórax se aprecia obstrucción completa de la vía aérea superior por material de alta densidad del tercio distal de la tráquea (fig. 2A) y ambos bronquios principales (fig. 2B) y el resto de la vía aérea distal, quedando únicamente permeable el tercio traqueal superior (fig. 2C). Se realiza fibrinólisis endobronquial con uroquinasa y lavado con fibrobroncoscopia tras cada instilación. Evolución favorable con mayor permeabilidad de ambos sistemas bronquiales y mejoría clínica que permitió retirada de oxigenación por membrana extracorpórea a los 21 días.

* Autor para correspondencia.

Correo electrónico: sevillamartinezmaria@gmail.com (M. Sevilla Martínez).

<https://doi.org/10.1016/j.medin.2019.10.002>

0210-5691/© 2019 Elsevier España, S.L.U. y SEMICYUC. Todos los derechos reservados.