



## IMÁGENES EN MEDICINA INTENSIVA

### Obstrucción de la vena cava inferior por trombosis completa del dispositivo de filtración



### Inferior vena cava obstruction due to complete thrombosis of the filtering device

M. Iturbe-Rementería\*, J.M. Luciano-Sánchez y N. Ruiz-Cañas

Servicio de Medicina Intensiva, Hospital Santiago Apóstol, Vitoria-Gasteiz, Araba, España

Disponible en Internet el 15 de mayo de 2020

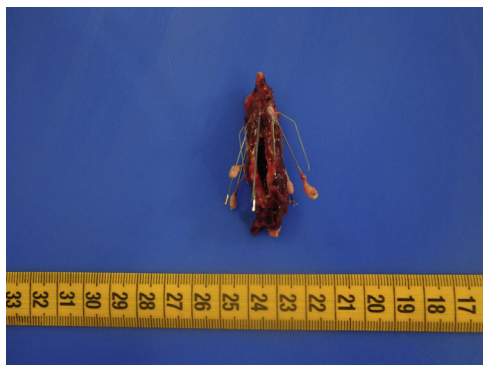


Figura 1

Varón de 34 años, sin antecedentes personales de interés, que ingresa en contexto de un tromboembolismo pulmonar subsegmentario derecho, adenopatías abdominales sugestivas de tuberculosis abdomino-peritoneal y pancreatitis necrótico-hemorrágica. Precisa intubación orotraqueal por insuficiencia respiratoria hipoxémica severa. Se coloca filtro de vena cava inferior por contraindicación para la anticoagulación. Eco-doppler de extremidades inferiores con hallazgo

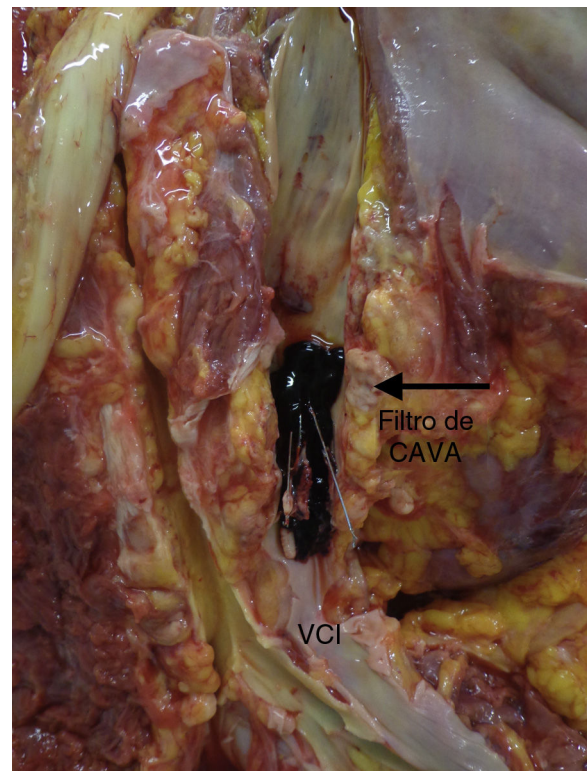


Figura 2

\* Autor para correspondencia.

Correo electrónico: [miguel.iturberementeria@osakidetza.eus](mailto:miguel.iturberementeria@osakidetza.eus) (M. Iturbe-Rementería).

de trombosis venosa profunda bilateral, por lo que se desestima colocación de medias de compresión neumática intermitente. Resucitación guiada por objetivos mediante contorno de pulso y ecografía transtorácica, pese a lo cual presenta una evolución clínica catastrófica, con desarrollo de SDMO refractario destacando *shock* de perfil obstructivo, con acidosis metabólica lactacidémica severa pese a dosis

muy elevadas de vasopresores y fracaso renal oligoanúrico. Necropsia que concluye «obstrucción de la vena cava inferior por trombosis completa del dispositivo de filtración» (figs. 1 y 2).