



IMÁGENES EN MEDICINA INTENSIVA

Obstrucción de la vena cava inferior por trombosis completa del dispositivo de filtración



Inferior vena cava obstruction due to complete thrombosis of the filtering device

M. Iturbe-Rementería*, J.M. Luciano-Sánchez y N. Ruiz-Cañas

Servicio de Medicina Intensiva, Hospital Santiago Apóstol, Vitoria-Gasteiz, Araba, España

Disponible en Internet el 15 de mayo de 2020

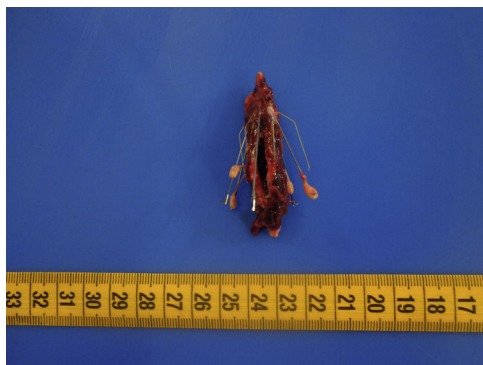


Figura 1

Varón de 34 años, sin antecedentes personales de interés, que ingresa en contexto de un tromboembolismo pulmonar subsegmentario derecho, adenopatías abdominales sugestivas de tuberculosis abdomino-peritoneal y pancreatitis necrótico-hemorrágica. Precisa intubación orotraqueal por insuficiencia respiratoria hipoxémica severa. Se coloca filtro de vena cava inferior por contraindicación para la anticoagulación. Eco-doppler de extremidades inferiores con hallazgo

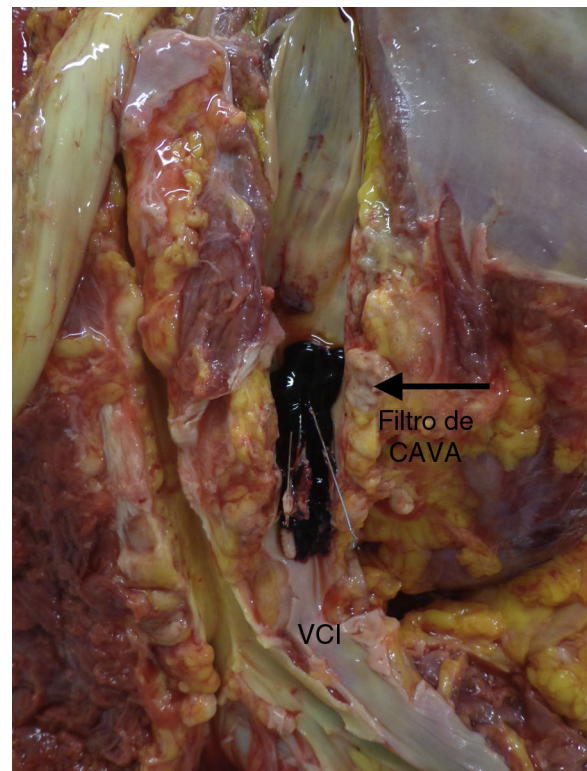


Figura 2

* Autor para correspondencia.

Correo electrónico: miguel.iturberementeria@osakidetza.eus
(M. Iturbe-Rementería).

de trombosis venosa profunda bilateral, por lo que se desestima colocación de medias de compresión neumática intermitente. Resucitación guiada por objetivos mediante contorno de pulso y ecografía transtorácica, pese a lo cual presenta una evolución clínica catastrófica, con desarrollo de SDMO refractario destacando *shock* de perfil obstructivo, con acidosis metabólica lactacidémica severa pese a dosis

muy elevadas de vasopresores y fracaso renal oligoanúrico. Necropsia que concluye «obstrucción de la vena cava inferior por trombosis completa del dispositivo de filtración» (figs. 1 y 2).