



IMÁGENES EN MEDICINA INTENSIVA

Trombo en tránsito en paciente con neumonía por COVID-19



Thrombus in transit in patient with COVID-19 pneumonia

R. Chalela^a, M.P. Gracia-Arnillas^b, R. Olivero-Soldevila^c, A. Izquierdo-Marquisa^c, M. Acer-Puig^b y D.A. Rodríguez-Chiaradía^{a,*}

^a Pulmonology Department, Hospital del Mar, Institut Hospital del Mar d'Investigacions Mèdiques (IMIM), Universitat Pompeu Fabra (UPF), CIBERES (ISCIII), Barcelona, España

^b Intensive Care Unit, Hospital del Mar, Institut Hospital del Mar d'Investigacions Mèdiques (IMIM), Barcelona, España

^c Cardiology Department, Hospital del Mar, Institut Hospital del Mar d'Investigacions Mèdiques (IMIM), Barcelona, España

Disponible en Internet el 25 de junio de 2020

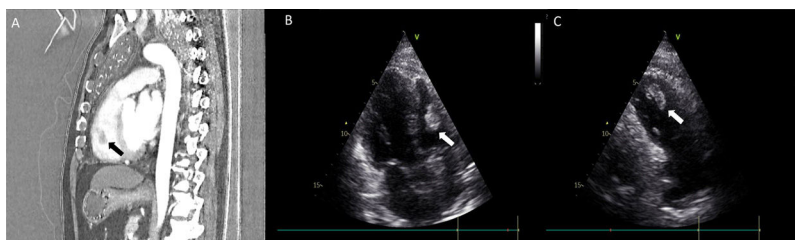


Figura 1

Varón de 62 años ingresado con diagnóstico de neumonía por SARS-CoV-2 en sala de hospitalización. Durante los primeros diez días recibió tratamiento con hidroxicloloroquina, azitromicina, enoxaparina a dosis profilácticas y posteriormente tocilizumab junto con metilprednisolona. En el día trece de ingreso hospitalario (dieciséis desde el inicio de los síntomas); el paciente continuó con dificultad respiratoria, hipoxemia grave y aumento del dímero-D (> 3000 ug/ml), conservada estabilidad hemodinámica. La angiografía por tomografía computarizada reveló una embolia pulmonar con trombo en ventrículo derecho (figura 1A, flecha negra). El ecocardiograma mostró un trombo en tránsito de 2,4 cm. (figura 1B y C [flechas blancas] y material complementario). Se trasladó a la unidad de cuidados intensivos donde se realizó fibrinólisis sistémica con alteplasa (100 mg) y 48 horas más tarde fue dado de alta sin complicaciones.

Anexo. Material adicional

Se puede consultar material adicional a este artículo en su versión electrónica disponible en [doi:10.1016/j.medin.2020.06.002](https://doi.org/10.1016/j.medin.2020.06.002).

* Autor para correspondencia.

Correo electrónico: darodriguez@parcdesalutmar.cat (D.A. Rodríguez-Chiaradía).