



IMÁGENES EN MEDICINA INTENSIVA

Ascenso del ST con descenso del PR ST segment elevation with PR depression

F. de la Cuerda, A. Rojas y F. Alfonso*

Servicio de Cardiología, Hospital Universitario de La Princesa, Madrid, España

Disponible en Internet el 3 de noviembre de 2020

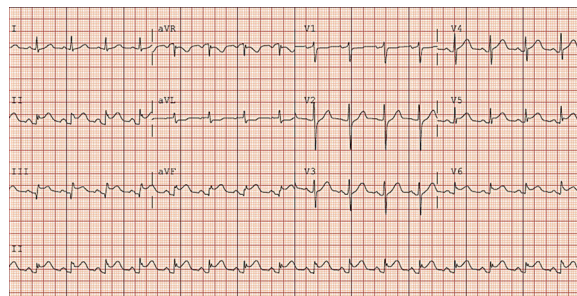


Figura 1

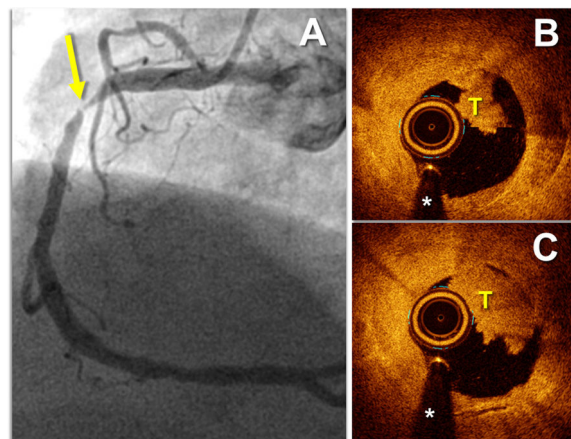


Figura 2

* Autor para correspondencia.

Correo electrónico: fran.cuerda@gmail.com (F. Alfonso).

Varón de 65 años que consultó por dolor torácico punzante y prolongado tras un episodio catarral en las dos semanas previas. Se realizó electrocardiograma sin alteraciones y seriación de troponina T ultrasensible de 80 ng/dl en meseta (límite 14 ng/dl). Fue dado de alta como pericarditis aguda. 24 h después consulta por mal control tensional, sin dolor torácico pero con elevación del segmento ST inferolateral y marcado descenso del PR (fig. 1). La troponina T fue de 152 ng/dl. A pesar de estar asintomático y de la elevada especificidad del descenso del PR para pericarditis, se realizó coronariografía, que mostró estenosis significativa coronaria derecha (fig. 2A, flecha). La tomografía de coherencia óptica mostró placa complicada con trombo (fig. 2B, T). Se implantó stent farmacoactivo con buena evolución.