



IMÁGENES EN MEDICINA INTENSIVA

Trigger reverso

Reverse triggering

V. Yordanov Zlatkov^{a,*}, C. Mayordomo García^b y A. Núñez Reiz^a

^a Servicio de Medicina Intensiva, Hospital Clínico San Carlos, Madrid, España

^b Servicio de Medicina Intensiva, Hospital Clínico Lozano Blesa, Zaragoza, España

Disponible en Internet el 7 de enero de 2022

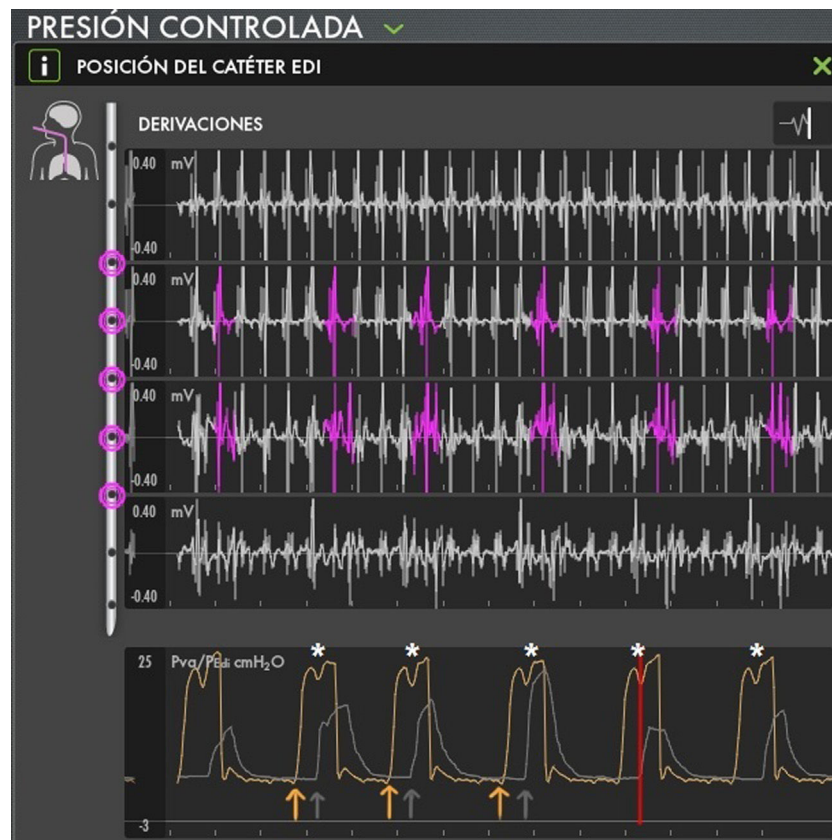


Figura 1

* Autor para correspondencia.

Correo electrónico: viktoryz1111@hotmail.com (V. Yordanov Zlatkov).

La imagen (fig 1) muestra un registro de actividad eléctrica del diafragma mediante una sonda esofágica de NAVA en un paciente que está siendo ventilado en presión control. En la gráfica inferior se superponen dos registros, el de presión-tiempo (trazado amarillo) y el de actividad eléctrica-tiempo (trazado gris).

Todas las inspiraciones son mandatorias (flechas amarillas). Sin embargo, durante cada inspiración mandatoria el paciente experimenta una inspiración espontánea reflejada mediante un aumento de la actividad eléctrica del diafragma (flechas grises). Este evento coincide en el tiempo con una serie de inflexiones negativas en el registro de presión (asteriscos blancos).

El registro corresponde a un paciente con SDRA que sufre de trigger reverso.

Conflicto de intereses

Ninguno.