

## Torsades de Pointes precoces y elevación sérica de la troponina I debidas a intoxicación aguda por arsénico

J. ORTEGA CARNICER, F. RUIZ LORENZO, D. MAÑAS GARCÍA Y F. CERES ALABAU

Servicio de Medicina Intensiva. Hospital Alarcos. Ciudad Real. España.

La mayoría de los casos de intoxicación aguda por arsénico se producen por la ingestión accidental o voluntaria de insecticidas o pesticidas, y sus manifestaciones clínicas reflejan afectación de todos los sistemas corporales. El arsénico puede prolongar el intervalo QT y causar torsades de Pointes, un tipo de arritmia con riesgo vital característica de la prolongación del intervalo QT. En una revisión de la literatura sólo hemos encontrado cinco casos de torsades de Pointes debidas a la intoxicación aguda por arsénico. Recientemente, se han publicado cuatro casos adicionales en pacientes con leucemia promielocítica aguda refractaria o recurrente tratados con trióxido de arsénico. En los nueve casos, las torsades de Pointes aparecieron tardíamente tras la intoxicación. Se describe un caso de intoxicación aguda por arsénico que tuvo torsades de Pointes precoces, hipopotasemia y altos niveles séricos de troponina I.

**PALABRAS CLAVE:** intoxicación aguda por arsénico, trióxido de arsénico, miocarditis, intervalo QT largo, torsades de Pointes, hipopotasemia, hipomagnesemia, shock vasoplégico.

### EARLY ONSET OF TORSADES DE POINTES AND ELEVATED LEVELS OF SERUM TROPONIN I DUE TO ACUTE ARSENIC POISONING

**Most cases of acute arsenic poisoning occur through accidental or voluntary ingestion of pesticides or insecticides, and all body systems are**

affected. Arsenic can prolong the QT interval and lead to torsades of Pointes, a crucial type of arrhythmia characteristic of such QT interval prolongation. In our revision of the literature, there have been found only 5 cases of torsades of Pointes due to acute arsenic poisoning. Recently, there have been published four additional cases in patients with refractory or recurrent acute promyelocytic leukemia being treated with arsenic trioxide. In all nine cases, torsades of pointes appeared slowly after poisoning. Herein is described a case of acute arsenic poisoning which led to an early onset of torsades of Pointes, hypopotasemia and high levels of serum troponin I.

**KEY WORDS:** acute arsenic poisoning, arsenic trioxide, myocarditis, long interval QT, torsades de Pointes, hypopotasemia, hypomagnesemia, vasoplegic shock.

### INTRODUCCIÓN

El arsénico puede prolongar el intervalo QT y causar torsades de Pointes (TDP), un tipo de arritmia con riesgo vital característica de la prolongación del intervalo QT. En una revisión de la literatura sólo hemos encontrado cinco casos de TDP tras la intoxicación aguda por arsénico<sup>1-4</sup>. Recientemente, se han publicado cuatro casos adicionales en pacientes con leucemia promielocítica aguda refractaria o recurrente tratados con trióxido de arsénico<sup>5,6</sup>. En los nueve casos las TDP aparecieron tardíamente en el curso evolutivo. Se describe un caso de intoxicación aguda por arsénico que tuvo TDP precoces, hipopotasemia y altos niveles séricos de troponina I.

Correspondencia: Dr. J. Ortega-Carnicer.  
C/ Los Alisos, 10.  
13002 Ciudad Real. España.  
Correo electrónico: jortegacar@wanadoo.es

Manuscrito aceptado el 24-II-2005.

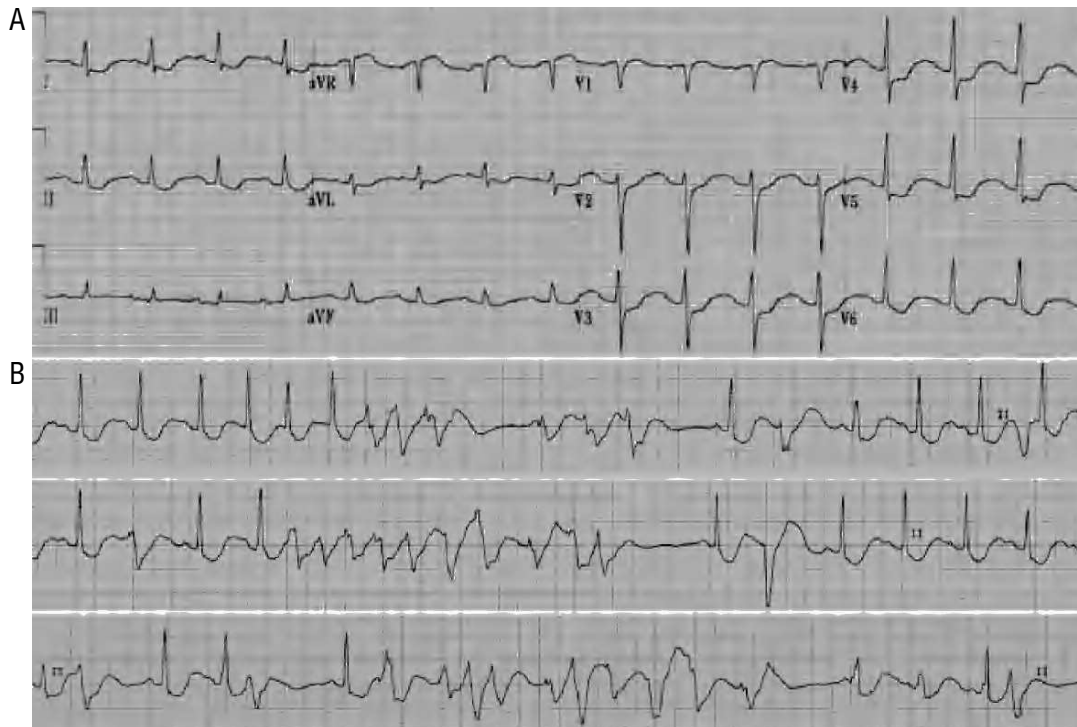


Figura 1. A) Electrocardiograma (ECG) inicial que muestra prolongación del intervalo QTc (0,70 segundos) y depresión del segmento ST en las derivaciones I, II, aVL, y V2 a V6. B) Tiras de ritmo registradas al ingreso que ponen de manifiesto tres ejemplos de taquicardias ventriculares polimorfas autolimitadas en el contexto de una prolongación del intervalo QT (torsades de Pointes).

## CASO CLÍNICO

Varón de 44 años con historia previa de depresión y alcoholismo fue llevado a un hospital comarcal a las tres horas de haber ingerido arsénico voluntariamente. El paciente fue encontrado agitado, con náuseas, vómitos y diarrea acuosa intensa. Su presión arterial fue de 75/45 mmHg, su frecuencia cardíaca de 130 latidos/minuto y su temperatura de 37 °C. En la analítica sanguínea destacó: acidosis metabólica aguda (pH 7,21, PO<sub>2</sub> 91 mmHg, PCO<sub>2</sub> 21 mmHg y bicarbonato 11,8 mmol/l con FiO<sub>2</sub> de 0,21), lactato de 6 (nivel normal: < 2,2) mmol/l e hipopotasemia de 3,3 mmol/l. El electrocardiograma (ECG) reveló taquicardia sinusal a 135 latidos/minuto e intervalo QTc de 0,46 segundos. Inicialmente fue tratado con bicarbonato sódico (220 mmol por vía intravenosa [i.v.]), sobrecarga de fluidos, lavado gástrico y administración de carbón activado y dimercaprol (300 mg por vía intramuscular [i.m.]). Debido a un deterioro progresivo del nivel de conciencia, el paciente fue intubado y trasladado al servicio de Medicina Intensiva.

Al ingreso, el enfermo estaba sedado y mecánicamente ventilado. La exploración física reveló miosis y una temperatura de 35,2 °C, una presión arterial de 70/40 mmHg, una frecuencia cardíaca de 95 latidos/minuto y una presión venosa central de 8 cmH<sub>2</sub>O. Los datos analíticos más destacados fueron: glucosa 64 mg/dl, sodio 148 mmol/l, potasio 1,8 mmol/l,

calcio 7,8 mg/dl, magnesio 2,7 mg/dl, fósforo 0,4 mg/dl, creatinina 2,3 mg/dl, urea 52 mmol/l, creatinquinasa 273 U/l, troponina I 0,74 (nivel normal: 0,06) µg/l, leucocitos 17,6 × 10<sup>9</sup>/l con un 80% neutrófilos y hemoglobina 12,5 g/dl. Los gases arteriales fueron (FiO<sub>2</sub>, 0,5): pH 7,27, PO<sub>2</sub> 105 mmHg, PCO<sub>2</sub> 38 mmHg y bicarbonato 18 mmol/l. La radiografía de tórax estuvo dentro de los límites normales. El ECG (fig. 1A) mostró ritmo sinusal a 95 latidos/minuto, intervalo QTc prolongado (0,70 segundos) y depresión del segmento ST en las derivaciones I, II, aVL y V2 a V6. Varios minutos después, el registro de ECG (fig. 1B) puso de manifiesto varios episodios de taquicardias ventriculares polimorfas y autolimitadas compatibles con TDP, las cuales fueron suprimidas con aportes de magnesio y potasio. Por la aparición de un fallo renal agudo, se realizó una sesión de hemodiálisis. A las ocho horas del ingreso, un catéter arterial pulmonar reveló los siguientes parámetros hemodinámicos: presión arterial pulmonar, 28/20 mmHg; presión pulmonar de enclavamiento, 12 mmHg; índice cardíaco, 4,7 latidos/minuto/m<sup>2</sup> y resistencias vasculares sistémicas, 435 dinas.seg.cm<sup>-5</sup>. Fue tratado con expansión agresiva de volumen, administración de dimercaprol (3,2 mg/kg/4 horas), repleción de fósforo y dosis altas de noradrenalina. Seguidamente, la presión arterial subió a 120/65 mmHg y las resistencias vasculares sistémicas llegaron a 1019 dinas.seg.cm<sup>-5</sup>. Los niveles séricos de arsénico obtenidos al ingreso fueron de 319 (nivel

normal: < 20) µg/l y los urinarios de 946 (nivel normal: < 35) µg/l. Un ECG realizado a las 24 horas del ingreso reveló un intervalo QTc normal (0,40 seg) y una ausencia de ondas Q y de desplazamientos del segmento ST. En este momento, los niveles séricos de troponina I fueron de 25,6 µg/l y los de creatinquinasa de 1.523 (fracción MB 98,1) U/l. Pasadas las 48 horas del ingreso, el paciente presentó fiebre de 40 °C e hipotensión arterial grave debido a una neumonía por *Staphylococcus aureus*, *Klebsiella oxytoca* y *Serratia marcescens*. El paciente murió a las 60 horas del ingreso. Una autopsia parcial reveló signos histológicos de necrosis renal masiva, necrosis centrolobulillar hepática y, a nivel cardíaco, ausencia de infarto agudo de miocardio, trombosis coronaria o signos típicos de miocarditis (miocitólisis e infiltración de linfocitos).

## DISCUSIÓN

La mayoría de los casos de intoxicación aguda por arsénico se producen por la ingestión accidental o voluntaria de insecticidas o pesticidas, y sus manifestaciones clínicas reflejan afectación de todos los sistemas corporales. Inicialmente, el sistema gastrointestinal a menudo presenta náuseas, vómitos, dolor abdominal y diarrea profusa acuosa<sup>7</sup>. Otras características clínicas son psicosis aguda, neuropatía periférica, alteraciones hematológicas, fallo renal agudo y necrosis hepática<sup>7</sup>. La toxicidad cardíaca del arsénico se limita a casos esporádicos de miocarditis<sup>8-10</sup>, colapso cardiovascular<sup>11-13</sup> y muerte repentina<sup>14</sup>. Las alteraciones electrocardiográficas incluyen la prolongación del intervalo QT<sup>1-6,14,15</sup>, la inversión o alternancia de la onda T<sup>2-4,15</sup>, el bloqueo aurículo-ventricular<sup>8,16</sup> y las arritmias ventriculares con riesgo vital<sup>1,6,17,18</sup>.

Este paciente sufrió una intoxicación aguda por arsénico y seguidamente tuvo una hipopotasemia grave secundaria a diarrea intensa e infusión de bicarbonato. Luego, el ECG mostró una prolongación del intervalo QT y rachas recurrentes de TDP. El paciente tuvo también un colapso hemodinámico con resistencias vasculares sistémicas bajas e índice cardíaco alto y con niveles elevados de troponinas. A diferencia de nuestra experiencia, los nueve casos publicados de TDP inducidas por arsénico ocurrieron tardíamente en el curso evolutivo, entre 4 días y 6 semanas tras la intoxicación por o tratamiento con arsénico<sup>1-6</sup>. Nuestro caso y tres de los cuatro casos de TDP que aparecieron en pacientes leucémicos tratados con trióxido de arsénico tuvieron hipopotasemia con o sin hipomagnesemia asociada, y todas las TDP desaparecieron rápidamente con la corrección del desequilibrio electrolítico<sup>5,6</sup>.

El mecanismo exacto de la prolongación del intervalo QTc en la intoxicación aguda por arsénico ha estado sometido a debate. Puesto que los 5 casos publicados de TDP en la intoxicación por arsénico tuvieron una neuropatía periférica<sup>1-4</sup>, algunos autores han atribuido la prolongación del intervalo QTc a una alteración del sistema nervioso simpático<sup>2-4</sup>.

Sin embargo, nuestro caso y los pacientes tratados con trióxido de arsénico tuvieron la prolongación del intervalo QTc y las TDP en ausencia de neuropatía periférica. Recientemente, Drolet et al<sup>19</sup> han demostrado que el trióxido de arsénico, a concentraciones clínicamente relevantes, es un potente bloqueador de los canales del potasio IKr y IKs, lo cual produce un alargamiento de la repolarización cardíaca. Además, el trióxido de arsénico también puede causar una depleción del ATP intracelular que lleva a la activación cardíaca del IK-ATP, lo que puede mitigar la prolongación del intervalo QT y el riesgo de arritmias al restaurar la repolarización<sup>19</sup>. De lo anterior se puede inferir que esta variabilidad de efectos en la prolongación del intervalo QT y el comienzo de las arritmias ventriculares durante el tratamiento con arsénico es el resultado de un efecto competitivo entre el bloqueo y la activación de las diversas corrientes celulares del potasio durante la repolarización. En tales circunstancias, como en nuestro caso y en los pacientes referidos por otros autores<sup>5,6</sup>, la presencia de anomalías electrolíticas pudo agravar o favorecer las TDP al bajar el umbral arritmico. También nuestro paciente tuvo niveles elevados de troponina, en ausencia de evidencia clínica y autopsica de isquemia miocárdica, lo cual podría reflejar daño miocárdico secundario a miocarditis aguda<sup>6-8,20</sup>. Aunque este paciente no tuvo signos histológicos de miocarditis, Lauer et al<sup>21</sup> demostraron que niveles elevados de troponina T cardíaca proporcionan evidencia de lesión miocárdica en pacientes con miocarditis clínicamente sospechada, hasta en ausencia de signos histológicos de miocarditis. Estos niveles elevados de troponina no han sido descritos previamente en la intoxicación aguda por arsénico.

En conclusión, las TDP pueden observarse poco después de la intoxicación aguda de arsénico. Las alteraciones electrolíticas y la administración simultánea de fármacos que pueden alargar el intervalo QT deben evitarse tras la intoxicación por arsénico.

## Declaración de conflicto de intereses

Los autores han declarado no tener ningún conflicto de intereses

## BIBLIOGRAFÍA

1. St. Petery J, Gross C, Victoria BE. Ventricular fibrillation caused by arsenic poisoning. *Am J Dis Child*. 1970;120:367-71.
2. Goldsmith S, From AHL. Arsenic-induced atypical ventricular tachycardia. *N Engl J Med*. 1980;303:1096-7.
3. Little RE, Kay GN, Cavender JB, Epstein AE, Plumb VJ. Torsades de pointes and T-U wave alternans associated with arsenic poisoning. *Pacing Clin Electrophysiol*. 1990;13:164-70.
4. Beckman KJ, Bauman JL, Pimental PA, Garrard C, Hariman RJ. Arsenic-induced torsades de pointes. *Crit Care Med*. 1991;19:290-2.
5. Unnikrishnan D, Dutcher JP, Varshneya N, Lucariello R, Api M, Garl S, et al. Torsades de pointes in 3 patients with leukemia treated with arsenic trioxide. *Blood*. 2001;97:1514-6.
6. Barbey JT, Pezzullo JC, Soignet SL. Effects of arsenic trioxide on QT interval in patients treated with advanced malignancies. *J Clin Oncol*. 2003;21:3609-15.

7. Ratnaike RN. Acute and chronic arsenic toxicity. *Postgrad Med J.* 2003;79:391-6.
8. Hall JC, Harruff R. Fatal cardiac arrhythmia in a patients with interstitial myocarditis related to chronic arsenic poisoning. *South Med J.* 1989;82:1557-60.
9. Greenberg C, Davies S, McGowan T, Schorer A, Drage C. Acute respiratory failure following severe arsenic poisoning. *Chest.* 1979;76:596-8.
10. Ghariani M, Adrien ML, Raucoules M, Bayle J, Jacomet Y, Grimaud D. Subacute arsenic poisoning. *Ann Fr Anesth Reanim.* 1991;10:304-7.
11. Bismuth C, Rosenberg N, Bodereau P. Intoxication arsenicale aiguë: insuffisance circulatoire par vasoplégie. *Nouv Press Med.* 1978;7:1119.
12. Deveze JL, Xeridat B, Berland Y, Labastie J, Jouglard J, Jeannette F. Intoxication arsenicale aiguë: syndrome hyperkinétique cardiaque précoce et prolongé. *Nouv Press Med.* 1980;9:452-4.
13. Levin-Scherz JK, Patrick JD, Weber FH, Garabedian C. Acute arsenic poisoning. *Ann Emerg Med.* 1987;16:702-4.
14. Westervelt P, Brown RA, Adkins DR, Khoury H, Curtin P, Hurd D, et al. Sudden death among patients with acute promyelocytic leukemia treated with arsenic trioxide. *Blood.* 2001;98:266-71.
15. Weinberg SL. The electrocardiogram in acute arsenic poisoning. *Am Heart J.* 1960;60:971-5.
16. Huang CH, Chen WJ, Wu CC, Chen YC, Lee YT. Complete atrioventricular block after arsenic trioxide treatment in an acute promyelocytic leukemia patient. *Pacing Clin Electrophysiol.* 2000;22:965-7.
17. Ohnishi K, Yoshida H, Shigeno K, Nakamura S, Fujisawa S, Naito K, et al. Prolongation of the QT interval and ventricular tachycardia in patients treated with arsenic trioxide for acute promyelocytic leukemia. *Ann Intern Med.* 2000;133:881-5.
18. Civantos DP, Rodríguez AL, Aguado-Borruey JM, Narváez JAJ. Fulminant malignant arrhythmia and multiorganic failure in acute arsenic poisoning. *Chest.* 1995;108:1774-5.
19. Drolet B, Simard C, Roden DM. Unusual effects of a QT-prolonging drug, arsenic trioxide, on cardiac potassium currents. *Circulation.* 2004;109:26-9.
20. Gousios AG, Adelson L. Electrocardiographic and radiographic findings in acute arsenic poisoning. *Am J Med.* 1959;27:659-63.
21. Lauer B, Niederau C, Kuhl U, Schannwell M, Pauchinger M, Strauer BE, et al. Cardiac troponin T in patients with clinically suspected myocarditis. *J Am Coll Cardiol.* 1997;30:1354.