

IMÁGENES EN MEDICINA INTENSIVA

Mediastinitis aguda por espina de pescado

Acute mediastinitis caused by fish bone



J.I. Ramos-Clemente Romero^{a,*}, A. López^b y R. Medero^c

^a Servicio de Medicina Interna, Hospital Infanta Elena, Complejo Hospitalario, Huelva, España

^b Servicio de Radiodiagnóstico, Hospital Infanta Elena, Complejo Hospitalario, Huelva, España

^c Servicio de Cuidados Críticos y Urgencias, Hospital Infanta Elena, Complejo Hospitalario, Huelva, España

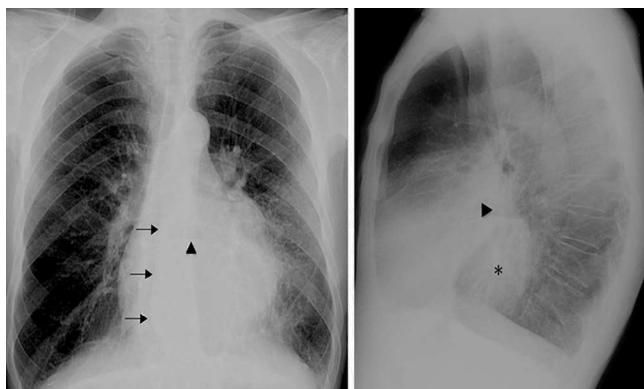


Figura 1 Radiografía AP y lateral de tórax.

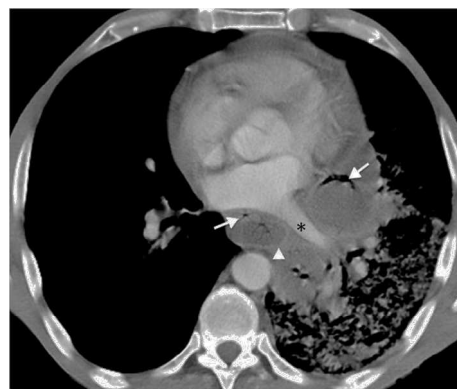

Figura 2 Tomografía axial computarizada de tórax.

Varón de 55 años que consulta por dolor torácico intenso irradiado a espalda y fiebre de hasta 38,5 °C de una semana de evolución tras episodio de atragantamiento con espina de pescado. En la radiografía AP de tórax (fig. 1) se aprecia un desplazamiento hacia la derecha de la línea acigoesofágica (flechas) y nivel hidroaéreo (punta de flecha), además de un aumento de densidad en la mitad inferior del hemitórax izquierdo. En la imagen lateral se aprecia un nivel hidroaéreo en mediastino posterior (punta de flecha) y aumento de la densidad retrocardial (asterisco). Se realizó tomografía axial computarizada de tórax (fig. 2) donde se comprueba la presencia de una colección en mediastino posterior (flechas) en íntima relación con estructuras cardiovasculares izquierdas (asterisco). Se realiza drenaje mediastinito mediante videotoracoscopia resolviéndose el caso sin complicaciones.

* Autor para correspondencia.

Correo electrónico: jramoscle@yahoo.es (J.I. Ramos-Clemente Romero).