

Aturdimiento miocárdico neurogénico

M. RUIZ BAILÉN^a, L. RUCABADO AGUILAR^a Y A. LÓPEZ MARTÍNEZ^b

^aUnidad de Medicina Intensiva. Servicio de Cuidados Críticos y Urgencias. Complejo Hospitalario de Jaén. Hospital Universitario Médico Quirúrgico. Jaén. España.

^bEmpresa Pública Hospital de Poniente. El Ejido. Almería. España.

La existencia del aturdimiento miocárdico y de disfunción miocárdica reversible está ampliamente descrita y aceptada en los pacientes afectados de cardiopatía isquémica, no obstante puede no ser exclusiva de la patología coronaria. Clásicamente ha sido descrita la aparición de cambios electrocardiográficos en la patología crítica neurológica, sin embargo en la actualidad parece observarse que algunos de estos pacientes, con patología crítica neurológica, podrían presentar grados variables de disfunción miocárdica, que suele ser reversible en los pacientes supervivientes.

Esta disfunción miocárdica, que podría afectar a los pacientes neurológicos críticamente enfermos, presenta rasgos similares al aturdimiento miocárdico generado sobre pacientes coronarios, pues: a) suele asociarse a cambios electrocardiográficos, b) podría acompañarse de trastornos de contractilidad segmentaria, e incluso c) puede acompañarse de cierta elevación de biomarcadores cardíacos. Si bien su etiopatogenia es desconocida, podría relacionarse con la gravedad de la patología neurológica primaria. También se ignora su profilaxis y su pronóstico, pudiendo estar relacionada con el edema neurogénico, con la inestabilidad hemodinámica, y además desempeñar un rol muy importante en la muerte cerebral y ante la donación de órganos.

PALABRAS CLAVE: *aturdimiento miocárdico, hemorragia cerebral, traumatismo craneoencefálico, disfunción miocárdica.*

NEUROGENIC STUNNED MYOCARDIUM

The existence of stunned myocardium and reversible myocardial dysfunction is widely described and accepted in patients suffering ischemic heart disease. However, it cannot be exclusive to coronary disease. Classically, the appearance of electrocardiographic changes in the critical neurological disease has been described. However, at present, it seems to be observed that some of these patients with critical neurological disease could have variable grades of myocardial dysfunction, which is generally reversible in the surviving patients.

This myocardial dysfunction, which could affect critically ill neurological patients, has traits similar to stunned myocardium generated in coronary patients since: a) it is generally associated to electrocardiographic changes, b) it can be accompanied by segmental contractility disorders and even c) it may be accompanied by a certain increase of cardiac biomarkers. Although its etiopathogeny is unknown, it could be related with the severity of the primary neurological disease. Its prophylaxis and prognosis are also unknown. It could be related with neurogenic edema, with hemodynamic instability, and could also play a very important role in brain death and in organ donation.

KEY WORDS: *stunned myocardium, brain hemorrhaging, cranioencephalic traumatism, myocardial dysfunction.*

El aturdimiento miocárdico ha sido definido como una disfunción miocárdica reversible y autolimitada que persiste tras la perfusión miocárdica en ausencia de una lesión irreversible, o tras la restauración normal o casi normal del flujo coronario. Es una complicación clásica y muy conocida en los pacientes con enfermedad isquémica cardíaca¹⁻³. No

Correspondencia: Dr. M. Ruiz Bailén.
C/ Las Torres, 57.
23650 Torredonjimeno, Jaén. España.
Correo electrónico: ruizbailen@telefonica.net

Manuscrito aceptado el 28-XII-2004.

obstante, en la actualidad se está extendiendo y generalizando su diagnóstico a otras formas de disfunción cardíaca no relacionadas con una isquemia miocárdica, sino aparecidas en el contexto de una patología crítica, como el asma, la pancreatitis, el politraumatismo, etc.^{4,7}. La aparición de disfunción miocárdica en el contexto de una patología neurológica grave se considera en la actualidad un nuevo síndrome, conocido con el nombre de aturdimiento miocárdico neurogénico⁶.

Desde la década de los cincuenta se conoce la asociación entre la patología neurológica aguda y ciertas alteraciones electrocardiográficas⁸, algunas de ellas muy inespecíficas, como cambios de la onda P, acortamiento del espacio PR, alargamiento del intervalo QTc, inversión de la onda T, alteraciones del segmento ST, grandes ondas U, o aparición de ondas Q^{9,10}. Estos hallazgos electrocardiográficos han sido imputados a la propia patología cerebral aguda, descartándose un origen intrínsecamente cardiológico. Más recientemente se ha descrito la existencia de una disfunción ventricular reversible como complicación de la patología cerebrovascular aguda, en especial en pacientes con hemorragia subaracnoidea aguda¹¹⁻¹⁹, infarto cerebral isquémico²⁰, hematoma subdural²¹, traumatismo craneoencefálico y epilepsia²², tras la terapia con electroshock²³, el síndrome de Guillain-Barré²⁴, las metástasis cerebrales²⁵ y la cuadriplejía²⁶. En todos estos casos se ha detectado una disfunción miocárdica que se hace reversible en los supervivientes en un tiempo variable¹⁵. Esta disfunción suele ser un hallazgo encontrado al realizar una ecocardiografía y, en menor medida, una ventriculografía, buscando signos sugerentes de cardiopatía isquémica que justificaran las alteraciones electrocardiográficas. Con ambos modos diagnósticos se observan alteraciones de la contractilidad global o segmentaria. La alteración de la contractilidad segmentaria puede afectar a cualquier zona del ventrículo izquierdo, y en especial a nivel anterior, septal y apical, produciéndose una disfunción sistólica con fracciones de eyección del ventrículo izquierdo que oscilan entre un 10% y un 50%, y también ha sido descrita, con mucha menor frecuencia, la disfunción ventricular derecha¹⁵⁻²⁴. Los trastornos de la contractilidad podrían afectar a entre un 8% y un 9,4% de los pacientes con hemorragia subaracnoidea u otra lesión cerebral grave²⁷. Zaroff et al¹⁴ encuentran que esta disfunción miocárdica afecta con más frecuencia a mujeres (77%) y se asocia al tabaquismo y a la hipertensión arterial. Frecuentemente se acompaña de un incremento de creatinina (CK) (en especial la fracción MB)¹⁹, o de troponina^{19,21,28}, hecho que podría estar en relación con una disfunción miocárdica cardiotóxica con generación de necrosis miocárdica. Esta disfunción miocárdica con trastornos de la contractilidad segmentaria se suele acompañar de alteraciones electrocardiográficas inespecíficas, pero habitualmente coincidentes con el segmento afectado, como alargamiento o alteraciones de la dispersión del intervalo QT, inversión o elevación picuda de la onda T, o cambios del segmento ST, especial-

mente elevación, bloqueo auriculoventricular, bloqueo sinoauricular, e incluso trastornos de conducción interventriculares o hemibloqueos⁸⁻²⁸. Kono et al¹³ estudiaron la relación existente entre los hallazgos electrocardiográficos y las anomalías de la contractilidad segmentaria de los pacientes con hemorragia subaracnoidea, comparando a 7 pacientes que mostraban ascenso del segmento ST en V4-V6 con 5 pacientes sin ascenso del segmento ST. Los autores encontraron que los pacientes con ascenso del segmento ST mostraban alteración de la movilidad en la zona apical, y la elevación del segmento ST se podía mantener mientras existiera alteración de la contractilidad segmentaria. Mayer et al¹⁵ realizaron ecocardiografía (ECG) y ecocardiografía a 57 pacientes con hemorragia subaracnoidea sin enfermedad cardíaca previa, y encontraron que un 8% presentaba disfunción miocárdica con alteración segmentaria de la contractilidad del ventrículo izquierdo, y que existía una asociación entre disfunción miocárdica y determinados hallazgos electrocardiográficos, concretamente la inversión simétrica de la onda T y el incremento del QTc por encima de 500 mseg, reportando una sensibilidad del 100% y una especificidad del 81% para el diagnóstico de alteración de la contractilidad si existían los mencionados hallazgos electrocardiográficos. Estos cambios electrocardiográficos asociados a la disfunción miocárdica neurogénica pueden presentar un patrón evolutivo que simula la aparición de un infarto agudo de miocardio, aunque cuando han sido realizadas coronariografías siempre han resultado normales (fig. 1).

Aparte de la heterogeneidad de las distintas descripciones, de todos los estudios publicados se desprende que en presencia de patología neurológica grave se puede producir una disfunción miocárdica con una incidencia desconocida, pero que podría estar en torno al 9%, que mejora habitualmente en la primera semana, y es reversible en la mayoría de los supervivientes entre el primer y el sexto mes. Aunque la causa del fallecimiento es dependiente de la propia patología cerebral, dicha disfunción miocárdica reversible puede contribuir a la mortalidad, o al menos incrementar la morbilidad al poder cursar con complicaciones tales como arritmias potencialmente letales^{15,29}, hipotensión arterial, edema pulmonar^{15,29}, hipoxemia¹³⁻²¹, que podrían potenciar las lesiones cerebrales secundarias, así como formación de trombos intracavitarios en el ventrículo izquierdo^{12,14,15,18} que podrían provocar embolias¹⁵ (fig. 2). Por otra parte, esta disfunción miocárdica puede ser una causa directa del edema neurogénico o al menos contribuir a su desarrollo, ya sea por la propia disfunción ventricular sistólica o por otras complicaciones asociadas, tales como una insuficiencia mitral grave (figs. 3 y 4).

La sospecha de una disfunción miocárdica en el seno de una patología neurológica grave supone la necesidad de realizar un diagnóstico diferencial con otras patologías como son las siguientes: a) la miocarditis, entidad que cursa de modo similar al aturdimiento neurogénico desde el punto de vista clínico;

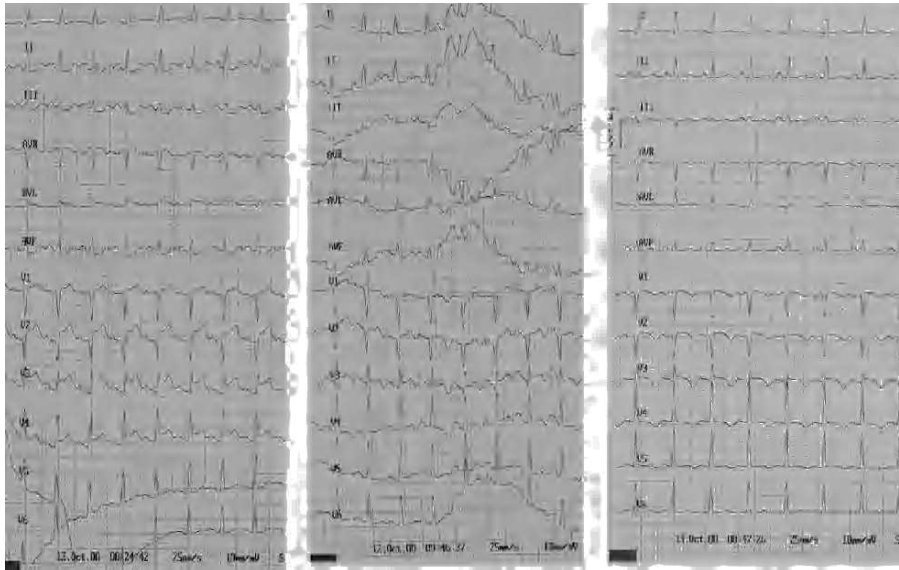


Figura 1. Paciente de 30 años con una hemorragia subaracnoidea aguda. El electrocardiograma realizado en la primera hora de evolución muestra elevación del segmento ST en V1-V4 y descenso del segmento ST en II, III y AVF, en ausencia de dolor torácico (izquierda). A los 90 minutos se observaba normalización del segmento ST (centro). A las 24 horas se observaba inversión de ondas T en derivaciones precordiales (derecha). La ecocardiografía mostró una disfunción ventricular izquierda sistólica grave con hipoquinesia global. La coronariografía resultó normal.

b) síndrome coronario agudo, el aturdimiento miocárdico neurogénico cursa con trastornos electrocardiográficos, ecocardiográficos, e incluso con incremento enzimático, que podrían simular un síndrome coronario agudo, y en especial un infarto agudo de miocardio; sin embargo, las coronariografías realizadas a este tipo de pacientes siempre han encontrado normalidad de las arterias coronarias epicárdicas. Se han intentado formas de diferenciar ambos diagnósticos, al margen de la coronariografía, uno de ellos podría ser el valor pico de troponina I. Bulsara

et al³⁰ estudiaron a un grupo de 350 pacientes con hemorragia subaracnoidea y sin enfermedad cardíaca previa y encontraron que 10 (2,9%) de ellos presentaban disfunción miocárdica grave con un valor medio de fracción de eyección del ventrículo izquierdo del 33%. Los autores compararon a estos pacientes con controles históricos que habían tenido una disfunción miocárdica similar como consecuencia de un infarto agudo de miocardio, y no encontraron diferencias en el valor pico de creatinfosfocinasa (CPK)-MB, sin embargo, el valor pico de

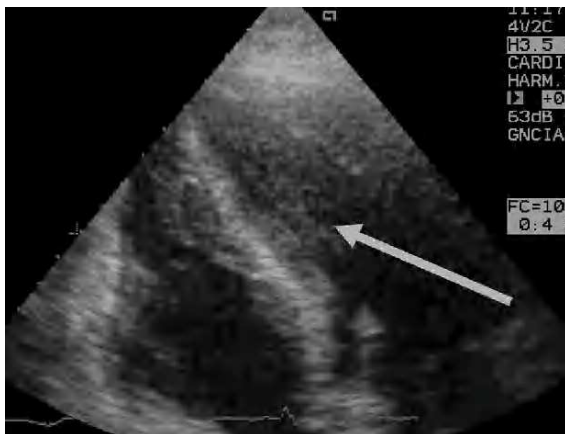

Figura 2. Ecocardiografía transtorácica, plano apical 4 cámaras, donde puede observarse una imagen de trombo y ecocontraste espontáneo en el ventrículo izquierdo de un paciente de 21 años con hemorragia subaracnoidea e hipoquinesia ventricular izquierda global grave.

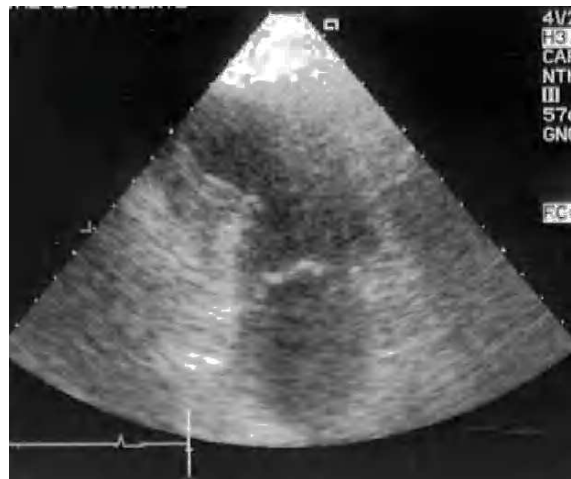

Figura 3. Ecocardiografía transtorácica, plano apical 2 cámaras, donde se puede observar un aneurisma septo e inferoapical de un paciente con hemorragia intracraneal complicada con edema neurogénico. La coronariografía realizada fue normal.

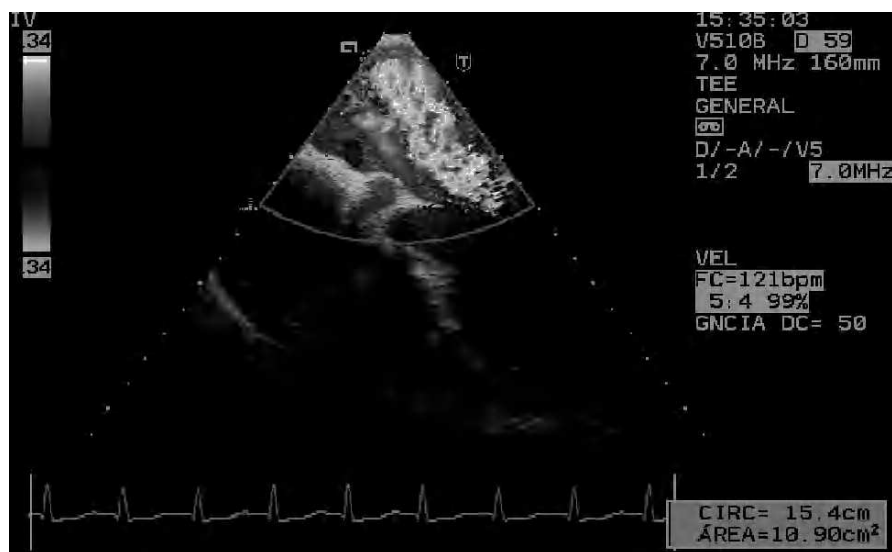

Figura 4. Ecocardiografía transtorácica, plano apical, donde se puede observar una insuficiencia mitral grave en un paciente de 28 años con una hemorragia subaracnoidea. Además, el paciente mostró trastornos electrocardiográficos con alteración dinámica del segmento ST en cara anterior. La ecocardiografía transtorácica y transesofágica mostraron alteraciones de contractilidad segmentaria de la cara apical y de los tres segmentos inferiores junto a insuficiencia mitral grave. El paciente presentó shock y edema pulmonar (inicialmente identificado como edema neurogénico) y, finalmente, muerte cerebral. Se realizó coronariografía, que fue normal.

troponina fue 10 veces mayor en los pacientes con infarto de miocardio que en los pacientes con aturdimiento miocárdico neurogénico (2,8 ng/ml frente a 0,22 ng/ml).

La etiopatogenia del aturdimiento miocárdico neurogénico no está clara y podría obedecer a un fenómeno de isquemia miocárdica, con un fenómeno posterior de reperusión, que produce liberación de radicales libres y activación de la cascada inflamatoria similar a la que ocurre en el síndrome de respuesta inflamatoria sistémica, que finalmente ocasiona una cardiomiodepresión o incluso un fenómeno de citotoxicidad cardíaca directa^{2,4,6,7}. Se han propuesto otras causas como son las siguientes: a) un efecto directo de la corteza cerebral que produce disminución de la contractilidad miocárdica inducida a través de un exceso de catecolaminas^{19,31}, que también podría provocar vasoespasmo coronario^{13,31,32}, o vasoconstricción de la microcirculación coronaria³²; b) la disfunción endotelial generada por alteración del metabolismo de la serotonina³³; c) liberación de citoquinas y génesis de un síndrome de respuesta inflamatoria sistémica y disfunción miocárdica similar al que ocurre en la sepsis grave³⁴; d) alteraciones o déficit enzimáticos³⁵; e) déficit hormonales³⁶, y f) alteración del estado hemodinámico, con modificación de la precarga y/o poscarga, hechos que modificarían, al menos temporalmente, la fracción de eyección, pero que no podrían explicar satisfactoriamente los trastornos de contractilidad segmentaria³⁷. Éstas son algunas de las causas que teóricamente podrían inducir una disfunción miocárdica en el paciente neurológico críticamente enfermo, aunque

muy probablemente esta disfunción miocárdica obedezca a una etiopatogenia multifactorial³⁸. La génesis de esta disfunción miocárdica podría estar en relación directa con el grado de lesión neurológica y estar mediada por mecanismos neuronales; de hecho, se ha encontrado que la puntuación en la escala de Hunt-Hess es un factor que se asocia de manera independiente con el desarrollo de disfunción miocárdica en los pacientes con hemorragia subaracnoidea³⁹. Un aspecto especial es que la mayoría de los trastornos de contractilidad segmentaria se localicen en el segmento septoapical, hecho que podría explicarse por un mayor número de receptores catecolaminérgicos o por alteraciones de la microcirculación coronaria a ese nivel³⁷.

Otro aspecto interesante es la aparición de disfunción miocárdica neurogénica en la situación de muerte cerebral. Aunque existen estudios que muestran que la disfunción es reversible tras el trasplante^{16,40,41}, su presencia podría generar la duda de realización de trasplante cardíaco al poder incidir en el rechazo del injerto, mantenerse la disfunción o incluso favorecer la infección, habiéndose llegado a investigar el valor de la ecocardiografía con dobutamina para evaluar la reversibilidad⁴².

Es probable que la disfunción miocárdica neurogénica sea infradiagnosticada en la práctica clínica, pues aunque puede ser sospechada ante una patología neurológica grave y ante cambios electrocardiográficos, requiere de técnicas diagnósticas, como la ventriculografía y en especial de la ecocardiografía. Por lo tanto, parece obvio la necesidad de incorporar la ecocardiografía realizada por los intensivistas a la

cabecera de la cama de los pacientes críticamente enfermos, como una técnica diagnóstica más propia de la medicina intensiva. Una vez diagnosticada la disfunción miocárdica neurogénica se debería planear su tratamiento de forma similar a cualquier otra disfunción miocárdica^{30,43-45} y, quizás en un futuro, se podrá considerar algún tratamiento profiláctico, mediante bloqueo beta-adrenérgico u otros fármacos cardioprotectores.

AGRADECIMIENTOS

Al personal del Hospital de Poniente de El Ejido por su colaboración, en especial a doña Nohemí Gil, y a todo el personal del Servicio de Cuidados Críticos y Urgencias, por su inestimable colaboración y su ayuda en la localización de la bibliografía requerida.

Declaración de conflicto de intereses

Los autores han declarado no tener ningún conflicto de intereses

BIBLIOGRAFÍA

- Braunwald E, Kloner RA. The stunned myocardium: Prolonged, postischemic ventricular dysfunction. *Circulation*. 1982; 66:1146-9.
- Bolli R, Marban E. Molecular and cellular mechanisms of myocardial stunning. *Physiol Rev*. 1999;79:609-34.
- Hollenberg SM, Parrillo JE. Reversible causes of severe myocardial dysfunction. *J Heart Lung Transplant*. 1997;16:S7-12.
- Sharkey SW, Shear W, Hodges M, Herzog CA. Reversible myocardial contraction abnormalities in patients with an acute noncardiac illness. *Chest*. 1998;114:98-105.
- Iga K, Hori K, Kitaguchi K, Matsumura T, Gen H, Tomonaga G, et al. Transient segmental asynergy of the left ventricle of patients with various clinical manifestations possibly unrelated to the coronary artery disease. *Jpn Cir J*. 1991;55:1061-7.
- Ruiz Bailén M. Reversible myocardial dysfunction in critically ill, non-cardiac patients: a review. *Crit Care Med*. 2002;30: 1280-90.
- Ruiz Bailén M, Aguayo de Hoyos E, López Martínez A, Díaz Castellanos MA, Ruiz Navarro S, Fierro Roson LJ, et al. Reversible myocardial dysfunction, a possible complication in critically ill patients without heart disease. *J Crit Care*. 2003; 18:245-52.
- Burch GE, Myers R, Abildskov JA. A new electrocardiographic pattern observed in cerebrovascular accidents. *Circulation*. 1954;9:719-23.
- Seiler C, Laske A, Gallino A, Turina M, Jenni R. Echocardiographic evaluation of left ventricular wall motion before and after heart transplantation. *J Heart Lung Transplant*. 1992;11:867-74.
- Kono T, Nishina T, Morita H, Hirota Y, Kawamura K, Fujiwara A. Usefulness of low-dose dobutamine stress echocardiography for evaluating reversibility of brain death-induced myocardial dysfunction. *Am J Cardiol*. 1999;84:578-82.
- Delgado C, Rubert C, Barturen F. Myocardial stunning in the context of a subarachnoid hemorrhage. *Rev Esp Cardiol*. 1998;51:840-3.
- Pollick C, Cujee B, Parker S. Left ventricular wall motion abnormalities in subarachnoid hemorrhage: an echocardiographic study. *J Am Coll Cardiol*. 1988;12:600-5.
- Kono T, Morita H, Kuroiwa T, Onaka H, Takatsuka H, Fujiwara A. Left ventricular wall motion abnormalities in patients with subarachnoid hemorrhage: neurogenic stunned myocardium. *J Am Coll Cardiol*. 1994;24:636-40.
- Zaroff JG, Rordorf GA, Ogilvy CS, Picard MH. Regional patterns of left ventricular systolic dysfunction after subarachnoid hemorrhage: evidence for neurally mediated cardiac injury. *J Am Soc Echocardiogr*. 2000;13:774-9.
- Mayer SA, LiMandri G, Sherman D, Lennihan L, Fink ME, Solomon RA, et al. Electrocardiographic markers of abnormal left ventricular wall motion in acute subarachnoid hemorrhage. *J Neurosurg*. 1995;83:889-96.
- Deibert E, Aiyagari V, Diringner MN. Reversible left ventricular dysfunction associated with raised troponin I after subarachnoid haemorrhage does not preclude successful heart transplantation. *Heart*. 2000;84:205-7.
- Kuroiwa T, Morita H, Tanabe H, Ohta T. Significance of ST segment elevation in electrocardiograms in patients with ruptured cerebral aneurysms. *Acta Neurochir (Wien)*. 1995;133:141-6.
- Mayer SA, Fink ME, Homma S, Sherman D, LiMandri G, Lennihan L, et al. Cardiac injury associated with neurogenic pulmonary edema following subarachnoid hemorrhage. *Neurology*. 1994;44:815-20.
- Sato K, Masuda T, Izumi T. Subarachnoid hemorrhage and myocardial damage clinical and experimental studies. *Jpn Heart J*. 1999;40:683-701.
- Tzung-Dau W, Chau-Chung W, Yuan-Teh L. Myocardial stunning after cerebral infarction. *Int J Cardiol*. 1997;58:308-11.
- Ohtsuka T, Hamada M, Kodama K, Sasaki O, Suzuki M, Hara Y, et al. Neurogenic stunned myocardium. *Circulation*. 2000;101:2122-4.
- Baroldi G, Di Pasquale G, Silver MD, Pinelli G, Lusa AM, Fineschi V. Type and extent of myocardial injury related to brain damage and its significance in heart transplantation: a morphometric study. *J Heart Lung Transplant*. 1997;16:994-1000.
- Zhu W, Olson DE, Karon BL, Tajik AJ. Myocardial stunning after electroconvulsive therapy. *Ann Intern Med*. 1992;117: 914-5.
- Bernstein R, Mayer SA, Magnano A. Neurogenic stunned myocardium in Guillain-Barre syndrome. *Neurology*. 2000;54: 759-62.
- Chuang CP, Chao CL. Neurogenic stunned myocardium in a patient with metastatic brain tumors. *Int J Cardiol*. 2000;76: 251-3.
- Troll GF, Dohrmann GJ. Anaesthesia of the spinal cord-injured patient: cardiovascular problems and their management. *Paraplegia*. 1975;13:162-71.
- Huttemann E, Schelenz C, Chatzinikolaou K, Reinhart K. Left ventricular dysfunction in lethal severe brain injury: impact of transesophageal echography on patient management. *Intensive Care Med*. 2002;28:1084-8.
- Horowitz MB, Willer D, Keffer J. The use of cardiac troponin-I (cTnI) to determine the incidence of myocardial ischemia and injury in patients with aneurysmal and presumed aneurysmal subarachnoid hemorrhage. *Acta Neurochir (Wien)*. 1998;140:87-93.
- Deehan SC, Grant LS. Haemodynamic changes in neurogenic pulmonary oedema: effect of dobutamine. *Intensive Care Med*. 1996;22:672-6.
- Bulsara KR, McGirt MJ, Liao L, Villavicencio AT, Borel C, Alexander MJ, et al. Use of the peak troponin value to differentiate myocardial infarction from reversible neurogenic left ventricular dysfunction associated with aneurysmal subarachnoid hemorrhage. *J Neurosurg*. 2003;98:524-8.
- Oppenheimer S, Cechetto D. Cardiac chronotropic organization of the rat insular cortex. *Brain Res*. 1990;533:66-72.
- Yuki K, Kodama Y, Onda J, Emoto K, Morimoto T, Uozumi T. Coronary vasospasm following subarachnoid haemorrhage as a cause of stunned myocardium. Case report. *J Neurosurg*. 1991;75:308-11.
- Herijgers P, Nishimura Y, Flameng W. Endothelial activation through brain death? *J Heart Lung Transplant*. 2004;23: S234-9.
- Francis J, Zhang ZH, Weiss RM, Felder RB. Neural regulation of the proinflammatory cytokine response to acute myocardial infarction. *Am J Physiol Heart Circ Physiol*. 2004;287:H791-7.
- Abe T, Morgan DA, Gutterman DD. Role of adenosine receptor subtypes in neural stunning of sympathetic coronary innervation. *Am J Physiol*. 1997;272:H25-34.

36. Dujardin KS, McCully RB, Wijdicks EF, Tazelaar HD, Seward JB, McGregor CG, et al. Myocardial dysfunction associated with brain death: clinical, echocardiographic, and pathologic features. *J Heart Transplant*. 2001;20:350-7.
37. Szabo G. Physiologic changes after brain death. *J Heart Lung Transplant*. 2004;23:S223-6.
38. Samuels MA. Neurogenic heart disease: a unifying hypothesis. *Am J Cardiol*. 1987;60:15J-9.
39. Tung P, Kopelnik A, Banki N, Ong K, Ko N, Lawton MT, et al. Predictors of neurocardiogenic injury after subarachnoid hemorrhage. *Stroke*. 2004;35:548-51.
40. Novitzky D, Cooper DK, Morrell D, Isaacs S. Changes from aerobic to anaerobic metabolism after brain death, and reversal following triiodothyronine therapy. *Transplantation*. 1988;45:32-6.
41. Seiler C, Laske A, Gallino A, Turina M, Jenni R. Echocardiographic evaluation of left ventricular wall motion before and after heart transplantation. *J Heart Lung Transplant*. 1992;11:867-74.
42. Kono T, Nishina T, Morita H, Hirota Y, Kawamura K, Fujiwara A. Usefulness of low-dose dobutamine stress echocardiography for evaluating reversibility of brain death-induced myocardial dysfunction. *Am J Cardiol*. 1999;84:578-82.
43. Kappelle LJ, Van Der Worp HB. Treatment or prevention of complications of acute ischemic stroke. *Curr Neurol Neurosci Rep*. 2004;4:36-41.
44. Jain R, Deveikis J, Thompson BG. Management of patients with stunned myocardium associated with subarachnoid hemorrhage. *AJNR Am J Neuroradiol*. 2004;25:126-9.
45. Abe Y, Kondo M, Matsuoka R, Araki M, Dohyama K, Tanio H. Assessment of clinical features in transient left ventricular apical ballooning. *J Am Coll Cardiol*. 2003;41:737-42.