

Financiación

Los autores declaran no tener fuentes de financiación.

Conflicto de intereses

Los autores declaran no tener conflictos de interés.

Bibliografía

- Fernández-Cuenca F, Tomás-Carmona M, Caballero-Moyano F, Bou G, Martínez-Martínez L, Vila J, et al. In vitro activity of 18 antimicrobial agents against clinical isolates of *Acinetobacter* spp: Multicenter national study GEIH-REIPI-Ab 2010. *Enferm Infecc Microbiol Clin*. 2013;31:4-9.
- Villar M, Cano ME, Gato E, Garnacho-Montero J, Miguel Cisneros J, Ruíz de Alegría C, et al. Epidemiologic and clinical impact of *Acinetobacter baumannii* colonization and infection a reappraisal. *Medicine (Baltimore)*. 2014;93:202-10.
- Kempf M, Rolain JM. Emergence of resistance to carbapenems in *Acinetobacter baumannii* in Europe: Clinical impact and therapeutic options. *Int J Antimicrob Agents*. 2012;39:105-14.
- Grill MF1, Maganti RK. Neurotoxic effects associated with antibiotic use: Management considerations. *Br J Clin Pharmacol*. 2011;72:381-931.
- Zhang J, Huang C, Li H, Yao Q, Xu J, Yuan J. Antibiotic-induced neurotoxicity in dialysis patients: A retrospective study. *Ren Fail*. 2013;35:901-5.
- Falagas ME, Kasiakou SK. Toxicity of polymyxins: A systematic review of the evidence from old and recent studies. *Crit Care*. 2006;10:R27.
- Michalopoulos AS, Falagas ME. Colistin: Recent data on pharmacodynamics properties and clinical efficacy in critically ill patients. *Ann Intensive Care*. 2011;1:30.
- Garonzik SM, Li J, Thamlikitkul V, Paterson DL, Shoham S, Jacob J, et al. Population pharmacokinetics of colistin methanesulfonate and formed colistin in critically ill patients from a multicenter study provide dosing suggestions for various categories of patients. *Antimicrob Agents Chemother*. 2011;55:3284-94.
- Fernández AB, Pérez M, Soto L. Sudden respiratory muscle paralysis and apnea in a patient infected with multidrug resistant *Pseudomonas aeruginosa* treated with intravenous colistin. *Int J Infect Dis*. 2013;17:e357.
- Honore PM, Jacobs R, Lochy S, de Waele E, Van Gorp V, de Regt J. Acute respiratory muscle weakness and apnea in a critically ill patient induced by colistin neurotoxicity: Key potential role of hemoabsorption elimination during continuous venovenous hemofiltration. *Int J Nephrol Renovasc Dis*. 2013;6:107-11.

E. Fernández-Delgado*, J.J. Egea-Guerrero, M.D. Freire-Aragón, V. Rivera-Fernández y P. Durán-Martínez

Unidad de Neurocríticos, Unidad de Gestión Clínica de Cuidados Críticos y Urgencias, Hospital Universitario Virgen del Rocío, Sevilla, España

* Autor para correspondencia.

Correo electrónico: esperanzafernandezdelgado@gmail.com (E. Fernández-Delgado).

<http://dx.doi.org/10.1016/j.medin.2014.10.003>

Hemoperfusión con carbón activado en intoxicación por ácido valproico. A propósito de un caso



Hemoperfusion with activated charcoal on valproic acid poisoning. A case report

El ácido valproico (AV) es un fármaco de amplio espectro, usado en el tratamiento de la epilepsia, como estabilizador del ánimo y como profilaxis de la migraña. Las manifestaciones clínicas de la intoxicación grave por AV pueden determinar depresión del sistema nervioso central, hipotensión, alteraciones hidroelectrolíticas, del equilibrio ácido-base, hiperamonemia, coma y la muerte¹.

No existe un antídoto específico. Informes anecdóticos describen la eficacia de la naloxona y la L-carnitina, pero los datos son insuficientes para establecer conclusiones firmes. Aunque los métodos de depuración extracorpórea se han utilizado para mejorar la eliminación del fármaco, las indicaciones y la eficacia de estos métodos no se han determinado completamente. Se han descrito varias técnicas extracorpóreas en el tratamiento de la intoxicación, pero ninguna ha prevalecido como terapia de elección². A continuación, presentamos un caso clínico a propósito del problema.

Mujer de 48 años, con antecedentes de depresión y reacción paranoide. Es traída a urgencias tras intento autolítico

con 300 mg de olanzapina y comprimidos de AV en cantidad desconocida. A su llegada al hospital se encuentra somnolienta, con leve disartria. Opioides y anfetaminas negativos en orina. Valorada por psiquiatría, deciden mantenerla en observación para seriar niveles de AV (primera determinación 49 mcg/ml). A las 24 h de observación hospitalaria se avisa a la Unidad de Cuidados Intensivos por empeoramiento del nivel de conciencia sin respuesta al tratamiento con naloxona ni flumazenil. En la exploración destaca TA: 80/60 mmHg; FC: 100 lpm; FR: 20 rpm; Sat 92% con reservorio de O₂; temperatura: 36 °C; GCS: 3. Se procede a intubación orotraqueal y ventilación mecánica para preservar la vía aérea. Se realiza TC craneal urgente que descarta edema cerebral u otras alteraciones significativas, ingresando posteriormente en la Unidad de Cuidados Intensivos. En la primera analítica realizada en dicha unidad destaca AV de 595 mcg/ml, amonio 281 mcg/dl, lactato 4,9 mmol/l y Na 152 mEq/l.

Dada la situación clínica se avisa al servicio de Nefrología para iniciar técnica de depuración extracorpórea, siendo instaurada la hemoperfusión (HP) con carbón activado (26 h postingestión), obteniéndose la siguiente evolución de los parámetros analíticos (tabla 1).

Se procedió a realizar una única sesión de HP con carbón activado, en un tiempo de 4 h, obteniéndose niveles fuera del rango de toxicidad en las primeras 24 h del tratamiento (de 595 a 151 a las 23 h) (fig. 1). Posteriormente se mantuvo sueroterapia hasta alcanzar niveles en

Tabla 1 Evolución de parámetros bioquímicos y hematológicos tras sesión de HP durante 4 h

| Hora | AV (mcg/ml) | Na (mEq/l) | K (mEq/l) | Cr (mg/dl) | Cl (mEq/l) | Ca (mg/dl) | pH | CO ₂ (mmHg) | HCO ₃ (mmol/l) | Lactato (mmol/l) | Amonio (mcg/ml) | Úrico (mg/dl) | Plaquetas (*10 ³) |
|------|-------------|------------|-----------|------------|------------|------------|------|------------------------|---------------------------|------------------|-----------------|---------------|-------------------------------|
| 0 | 595 | 152 | 3,9 | 0,7 | 120 | 8,9 | 7,44 | 32 | 21 | 4,9 | 281 | | 298 |
| 9 | 199 | 153 | 3,1 | 0,5 | 118 | 6,8 | 7,49 | 22 | 16,5 | | | | |
| 12 | 165 | 154 | 3 | 0,5 | 117 | 7,9 | 7,54 | 21 | 17,8 | | 480 | | |
| 23 | 151 | 154 | 3,1 | 0,6 | 117 | 8,7 | 7,42 | 40 | 25 | 1 | 183 | 4,2 | 72 |
| 36 | 131 | 147 | 3,3 | 0,5 | 113 | - | 7,55 | 22 | 19,6 | | 28 | | 66 |
| 70 | 75 | 144 | 3,1 | 0,4 | 116 | - | 7,55 | 22 | 19 | | | | 64 |
| 94 | | 141 | 4,3 | 0,4 | 111 | - | 7,41 | 35 | 21 | | | | 86 |

AV: ácido valproico; HP: hemoperfusión.

Hora 0: desde el inicio de la HP.

rango terapéutico (75 mcg/ml). Pudo ser extubada a las 72 h.

La intoxicación voluntaria por AV, como intento autolítico, es un problema clínico relativamente común³. Tras su administración oral se absorbe rápidamente, observándose el pico plasmático máximo entre 1-4 h. El AV se une fuertemente a las proteínas (90-95%) y su volumen de distribución aparente es 0,1-0,5 l/kg, siendo su eliminación fundamentalmente hepática, con eliminación también renal de los metabolitos hepáticos. La semivida del AV es de 8-21 h, pero después de una sobredosis puede prolongarse hasta 30 h⁴.

Entre las alteraciones observadas en la intoxicación por AV se encuentra la hiperamoniemia, el aumento del ácido láctico y alteraciones electrolíticas tales como hipernatremia, hipocalcemia e hipopotasemia. Se ha comunicado además trombocitopenia y leucopenia^{1,5}. En nuestro caso con intoxicación grave, se objetivaron todas estas alteraciones, excepto leucopenia. Puede haber fracaso renal agudo por hipotensión o rhabdomiólisis. Otros hallazgos clínicos incluyen la hipotermia y la taquicardia. En la mayoría de los casos publicados, el periodo de recuperación está entre las primeras 24-48 h⁶.

La hiperamoniemia es causada por la reducción de la captación de glutamato celular y la activación de los receptores de N-metil-D-aspartato. Puede ocurrir sin insuficiencia hepática, debida a un aumento de la producción renal y el bloqueo del metabolismo hepático, pudiendo ser el responsable del coma. En nuestro caso, no hubo otros datos de hepatotoxicidad más que la hiperamoniemia, con estudio de enzimas hepáticas normales. Por otra parte, algunos datos sugieren que la deficiencia de carnitina puede contribuir a la encefalopatía hiperamonémica. Se ha recomendado la L-carnitina para el tratamiento de la hiperamoniemia. Sin embargo, el mecanismo exacto de este tratamiento es desconocido^{7,8}.

Este caso es consistente con publicaciones anteriores en las que la hipernatremia se observó con mayor frecuencia en los pacientes con concentraciones pico de AV por encima de 450 mcg/ml⁴.

También se observó hipocalcemia. Se ha propuesto que metabolitos del AV puedan actuar como aniones que se unen al calcio sérico, disminuyendo las concentraciones de calcio iónico⁹. La trombocitopenia es debida a la supresión de la médula ósea. Se produce normalmente cuando las concentraciones están por encima de 450 mcg/ml¹⁰.

Las técnicas extracorpóreas se deben considerar considerando los niveles plasmáticos del fármaco (> 300 mcg/ml), así como la situación neurológica y hemodinámica del paciente. Con niveles superiores a 300 mcg/ml se incrementa la fracción libre del fármaco y solo el 35% se encuentra unido a proteínas, lo que permite que una mayor fracción del fármaco se encuentre potencialmente accesible para su eliminación renal y extracorpórea^{2,4}. Con la hemodiálisis se consigue aclarar eficazmente el fármaco no unido a proteínas, además de la corrección de las alteraciones hidroelectrolíticas. Con la HP, el carbón del cartucho compite por el fármaco con las proteínas plasmáticas, permitiendo remover el fármaco unido a proteínas¹.

Los datos disponibles sobre la eliminación del AV con técnicas extracorpóreas son limitados, existiendo algunos casos publicados que sugieren el aumento del aclaramiento del AV y de su eliminación con disminución de la semivida del

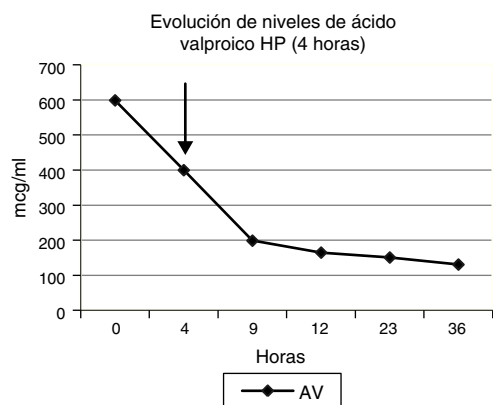


Figura 1 Evolución de niveles de ácido valproico tras hemo-perfusión con carbón activado (4 h). AV: ácido valproico.

fármaco de hasta unas 10h tras el uso de HP¹. En nuestro caso, la HP precoz con carbón activado resultó efectiva para disminuir con rapidez los niveles de AV. Sin embargo, se necesitan estudios adicionales en grupos más amplios de pacientes para validar la eficacia de esta técnica de depuración.

Con nuestro trabajo concluimos que la HP debe ser considerada en los casos de intoxicación aguda con AV en los que esté indicado el empleo de técnicas extracorpóreas.

Conflicto de intereses

Los autores declaran que no existen conflictos de intereses.

Bibliografía

1. Thanacoody RH. Extracorporeal elimination in acute valproic acid poisoning. *Clin Toxicol.* 2009;47:609–16.

2. Jung J, Eo E, Ahn KO. A case of hemoperfusion and l-carnitine management in valproic acid overdose. *Am J Emerg Med.* 2008;26:388.

3. Perrott J, Murphy NG, Zed PJ. L-carnitine for acute valproic acid overdose: A systematic review of published cases. *Ann Pharmacother.* 2010;44:1287–93.

4. Sztajnkrzyer MD. Valproic acid toxicity: Overview and management. *J Toxicol Clin Toxicol.* 2002;40:789–801.

5. Rupasinghe J, Jasinarachchi M. Progressive encephalopathy with cerebral oedema and infarctions associated with valproate and diazepam overdose. *J Clin Neurosci.* 2011;18:710–1.

6. Davison A, Milan A, Roberts N. The consequences of valproate overdose. *Clin Chem.* 2011;57:1233–7.

7. Lheureux PE, Hantson P. Carnitine in the treatment of valproic acid-induced toxicity. *Clin Toxicol.* 2009;47:101–11.

8. Raj M, Azzoni A. Valproate-induced hyperammonaemia. *J Clin Psychopharmacol.* 2002;22:631–3.

9. Kulak CA, Borba VZ, Bilezikian JP, Silvado CE, Paola L, Boguszewski CL. Bone mineral density and serum levels of 25 OH vitamin D in chronic users of antiepileptic drugs. *Arq Neuropsiquiatr.* 2004;62:940–8.

10. Spiller HA, Krenzelok EP, Klein-Schwartz W, Winter ML, Weber JA, Sollee DR, et al. Multicenter case series of valproic acid ingestion: Serum concentrations and toxicity. *J Toxicol Clin Toxicol.* 2000;38:755–60.

G.L. Sencion Martinez^{a,*}, K. Samillán^a, J.L. Espinosa^a, D. Rodriguez Puyol^a, P. Martinez Miguel^a y P. Villa^b

^a Servicio de Nefrología, Hospital Universitario Príncipe de Asturias, Madrid, España

^b Unidad de Cuidados intensivos, Hospital Universitario Príncipe de Asturias, Madrid, España

* Autora para correspondencia.

Correo electrónico: lissette.glori@hotmail.com (G.L. Sencion Martinez).

<http://dx.doi.org/10.1016/j.medin.2014.11.006>

Herida por arma blanca intracraneal transoral con invasión de la vía aérea



Trans-oral intracranial stab wound with airway invasion

Sr. Director:

Las heridas por arma blanca ocasionan un número considerable de heridos graves y muertes al año en nuestro país. No obstante, solo suponen el 0,4% de los traumatismos craneales, generando consecuencias devastadoras habitualmente hemorrágicas por su mecanismo lesional de baja velocidad¹.

Se expone un caso de un paciente de 29 años trasladado por ambulancia medicalizada tras agresión con fines homicidas. Presentaba una herida incisa que penetraba por el malar izquierdo (fig. 1) alojando un arma blanca de 15 cm en dicho territorio.

A la exploración se objetivó un nivel de conciencia correspondiente a Escala de Coma de Glasgow de 13, saturación periférica de oxígeno del 95%, presión arterial sistólica 100 mmHg y frecuencia cardiaca 120 lpm.

Tras comprobar condiciones de estabilidad hemodinámica se realizó un estudio radiológico (figs. 2 y 3) y se decidió intervención quirúrgica urgente por probable compromiso de la vía aérea basado en la trayectoria del arma.

A su llegada a quirófano se monitorizó de forma habitual no invasiva y se realizó una inducción anestésica con propofol, fentanilo y succinilcolina así como intubación orotraqueal sin incidencias. Se administraron profilaxis antibiótica y antitétánica. Se extrajo el arma blanca, realizando una rigurosa hemostasia y suturas. Dado el probable edema de la vía aérea se decidió traslado a la unidad de cuidados intensivos intubado, con sedoanalgesia con midazolam y fentanilo y conectado a ventilación mecánica para extubación diferida.

El trauma grave es la sexta causa de muerte a nivel mundial². Excepto en áreas de conflicto, los traumas